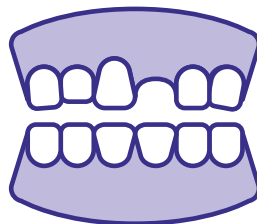


MINISTÉRIO DA SAÚDE



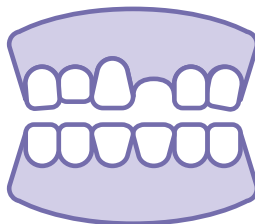
DIRETRIZ PARA A
**PRÁTICA CLÍNICA
ODONTOLÓGICA NA
ATENÇÃO PRIMÁRIA
À SAÚDE**

MANEJO CLÍNICO DE TRAUMATISMOS
ALVEOLODENTÁRIOS EM
DENTES DECÍDUOS

Brasília – DF
2024



MINISTÉRIO DA SAÚDE
Secretaria de Atenção Primária à Saúde
Departamento de Estratégias e Políticas de Saúde Comunitária



DIRETRIZ PARA A
**PRÁTICA CLÍNICA
ODONTOLÓGICA NA
ATENÇÃO PRIMÁRIA
À SAÚDE**

MANEJO CLÍNICO DE TRAUMATISMOS
ALVEOLODENTÁRIOS EM
DENTES DECÍDUOS

Brasília – DF
2024



2024 Ministério da Saúde.



Esta obra é disponibilizada nos termos da Licença Creative Commons – Atribuição – Não Comercial – Compartilhamento pela mesma licença 4.0 Internacional. É permitida a reprodução parcial ou total desta obra, desde que citada a fonte. A coleção institucional do Ministério da Saúde pode ser acessada, na íntegra, na Biblioteca Virtual em Saúde do Ministério da Saúde: <http://bvsm.sau.gov.br>.

Tiragem: 1ª edição – 2024 – versão eletrônica

Elaboração, distribuição e informações:

MINISTÉRIO DA SAÚDE
Secretaria de Atenção Primária à Saúde
Departamento de Estratégias e Políticas de Saúde Comunitária
Coordenação-Geral de Saúde Bucal
Esplanada dos Ministérios
Bloco “G”, Anexo, Ala B, 4º Andar
CEP: 70058-900 – Brasília-DF
Tel.: (61) 3315-9145
Site: <https://aps.sau.gov.br>
E-mail: cosab@sau.gov.br

Editores-gerais:

Ana Luiza Ferreira Rodrigues Caldas
Nésio Fernandes de Medeiros Junior

Coordenação técnica geral:

Doralice Severo da Cruz

Comitê organizador:

Ândrea Daneris
Bruna Muhlinberg Vetromilla
Helena Silveira Schuch
Marília Leão Goettens
Marina Sousa Azevedo
Maximiliano Sergio Cenci
Thays Torres do Vale Oliveira
Yasmin Nobre

Elaboração de texto:

Amanda Pinto Bandeira de Sousa Marques
Betina Suziellen Gomes da Silva
Gustavo Vinícius do Nascimento Ribeiro
Helena Silveira Schuch
Marília Leão Goettens
Nicole Aimée Rodrigues José

Painel de especialistas:

Amanda Pinto Bandeira de Sousa Marques
Ândrea Daneris
Betina Suziellen Gomes da Silva

Bruna Muhlinberg Vetromilla
Deisi Lane Rodrigues
Helena Silveira Schuch
Lucianne Cople Maia
Marcia Turolla Wanderley
Marília Leão Goettens
Marina Sousa Azevedo
Maximiliano Sergio Cenci
Paulo Floriani Kramer
Rogério de Almeida Geraldino
Thays Torres do Vale Oliveira
Vanessa Polina Pereira da Costa
Yasmin Nobre
GODEC – *Global Observatory for Dental Care Group*

Revisão técnica

Alcir José de Oliveira Júnior
Amanda Pinto Bandeira de Sousa Marques
Ana Beatriz de Souza Paes
Betina Suziellen Gomes da Silva
Doralice Severo da Cruz
Élem Cristina Cruz Sampaio
Flávia Santos Oliveira de Paula
Gustavo Vinícius do Nascimento Ribeiro
Joana Danielle Brandão Carneiro
João Victor Inglês de Lara
Laura Cristina Martins de Souza
Marcus Vinícius Camargo Prates
Nicole Aimée Rodrigues José
Renato Taqueo Placeres Ishigame
Sandra Cecília Aires Cartaxo
Sumaia Cristine Coser
Wellington Mendes Carvalho

Projeto gráfico, ilustração e diagramação:

All Type Assessoria Editorial Eireli
Elton Mark e Marcus Vinícius

Normalização:

Valéria Gameleira da Mota – Editora MS/CGDI

Ficha Catalográfica

Brasil. Ministério da Saúde. Secretaria de Atenção Primária à Saúde. Departamento de Estratégias e Políticas de Saúde Comunitária.

Diretriz para a prática clínica odontológica na Atenção Primária à Saúde: manejo clínico de traumatismos alveolodentários em dentes decíduos [recurso eletrônico] / Ministério da Saúde, Secretaria de Atenção Primária à Saúde, Departamento de Estratégias e Políticas de Saúde Comunitária. – Brasília: Ministério da Saúde, 2024.

56 p. : il.

Modo de acesso: World Wide Web: http://bvsm.sau.gov.br/bvs/publicacoes/diretrizes_odontologica_traumatismo_alveolodentarios.pdf
ISBN 978-65-5993-548-2

1. Odontologia. 2. Atenção Primária à Saúde. I. Título. II.

CDU 616.314

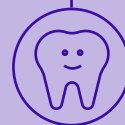Catalogação na fonte – Coordenação-Geral de Documentação e Informação – Editora MS – OS 2023/0370

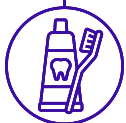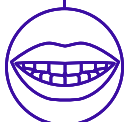
Título para indexação:

Clinical practice guidelines for primary health care in dentistry: Clinical management of alveolodental trauma in deciduous teeth

Sumário

APRESENTAÇÃO	5
OBJETIVO	7
1 INTRODUÇÃO	9
2 METODOLOGIA	11
2.1 Questões Prioritárias.....	12
2.2 Identificação de diretrizes.....	13
2.3 Avaliação das diretrizes.....	15
2.4 Desenvolvimento da diretriz adaptada.....	16
2.5 Nomenclatura: recomendação e sugestão.....	16
3 RECOMENDAÇÕES PARA MANEJO DE TRAUMATISMOS ALVEOLODENTÁRIOS EM DENTES DECÍDUOS NA ATENÇÃO PRIMÁRIA À SAÚDE	17
3.1 Trinca de esmalte em decíduo.....	18
3.2 Fratura de esmalte em decíduo.....	19
3.3 Fratura de esmalte e dentina em decíduo.....	20
3.4 Fratura de esmalte e dentina com exposição pulpar em decíduo.....	22
3.5 Fratura coronorradicular em decíduo.....	23
3.6 Fratura radicular em decíduo.....	25
4 RECOMENDAÇÕES PARA MANEJO DE LUXAÇÕES EM DENTES DECÍDUOS NA ATENÇÃO PRIMÁRIA À SAÚDE	29
4.1 Concussão em decíduo.....	29
4.2 Subluxação em decíduo.....	30
4.3 Luxação extrusiva em decíduo.....	32
4.4 Luxação lateral em decíduo.....	34
4.5 Luxação intrusiva em decíduo.....	35
4.6 Avulsão em decíduo.....	37





5 MANEJO INICIAL DA FRATURA ALVEOLAR	39
6 MANEJO DOS TRAUMATISMOS ALVEOLODENTÁRIOS COMBINADOS	41
7 RECOMENDAÇÕES GERAIS	43
7.1 Qual a documentação por imagem recomendada?	43
7.2 Quais os cuidados pós-operatórios recomendados?	44
7.2.1 Prescrição medicamentosa	45
7.3 Quando é indicada a estabilização (contenção), qual o tipo e duração?....	45
7.4 Com que frequência o usuário deve ser reavaliado após o traumatismo e qual o provável prognóstico?	46
7.5 Quais os potenciais desfechos desfavoráveis para cada tipo de traumatismo?	48
7.6 Quais potenciais sequelas aos sucessores permanentes?.....	49
REFERÊNCIAS	51
APÊNDICE	53

APRESENTAÇÃO

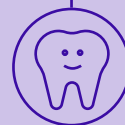A análise e a síntese do conhecimento científico atualizado para dar suporte às decisões na prática clínica, bem como para a proposição de políticas públicas custo-efetivas, e cujos benefícios são consenso entre os atores envolvidos na produção de saúde, constituem-se como desafio para os formuladores de políticas públicas, gestores, e profissionais de saúde, dentre os quais estão os cirurgiões-dentistas. (Faggion; Tu, 2007; Sutherland, 2000).

A Atenção Primária à Saúde (APS) é o nível de atenção responsável pelo cuidado e pela resolução das principais condições de saúde das pessoas, sendo a porta de entrada preferencial do Sistema Único de Saúde (SUS), e a ordenadora da rede de atenção. É, portanto, elemento precípua da organização de sistemas de saúde efetivos, e no Brasil, tem na Estratégia Saúde da Família como sua principal estratégia de organização assistencial.

A APS está fundamentada nos atributos propostos por Barbara Starfield (2002), entre os quais estão o acesso de primeiro contato, a longitudinalidade, a integralidade, e a coordenação do cuidado. Além disso, este nível de atenção tem como compromisso o atendimento aos preceitos constitucionais e legais do SUS, entre os quais estão a universalidade, a integralidade e a equidade. A APS oferece melhores resultados de saúde a custos mais baixos para o Sistema de Saúde Pública, sendo importante para a racionalização dos recursos financeiros empregados pelo SUS (Anderson *et al.*, 2018).

As ações realizadas na APS envolvem prevenção, diagnóstico, tratamento e reabilitação de problemas de saúde agudos e crônicos, além de prevenção de doenças, promoção e coordenação do cuidado em saúde das pessoas e de suas famílias. Para o alcance desses atributos na APS, entre outras medidas, é recomendada a oferta de cuidados odontológicos, sobretudo na Estratégia Saúde da Família, por meio das equipes de Saúde Bucal (eSB).

O processo de trabalho dessas equipes tem como diretriz a operacionalização dos fundamentos da APS, e deve ser norteado pelo compromisso de promover a resolução da maioria dos problemas de saúde bucal da população, produzin-

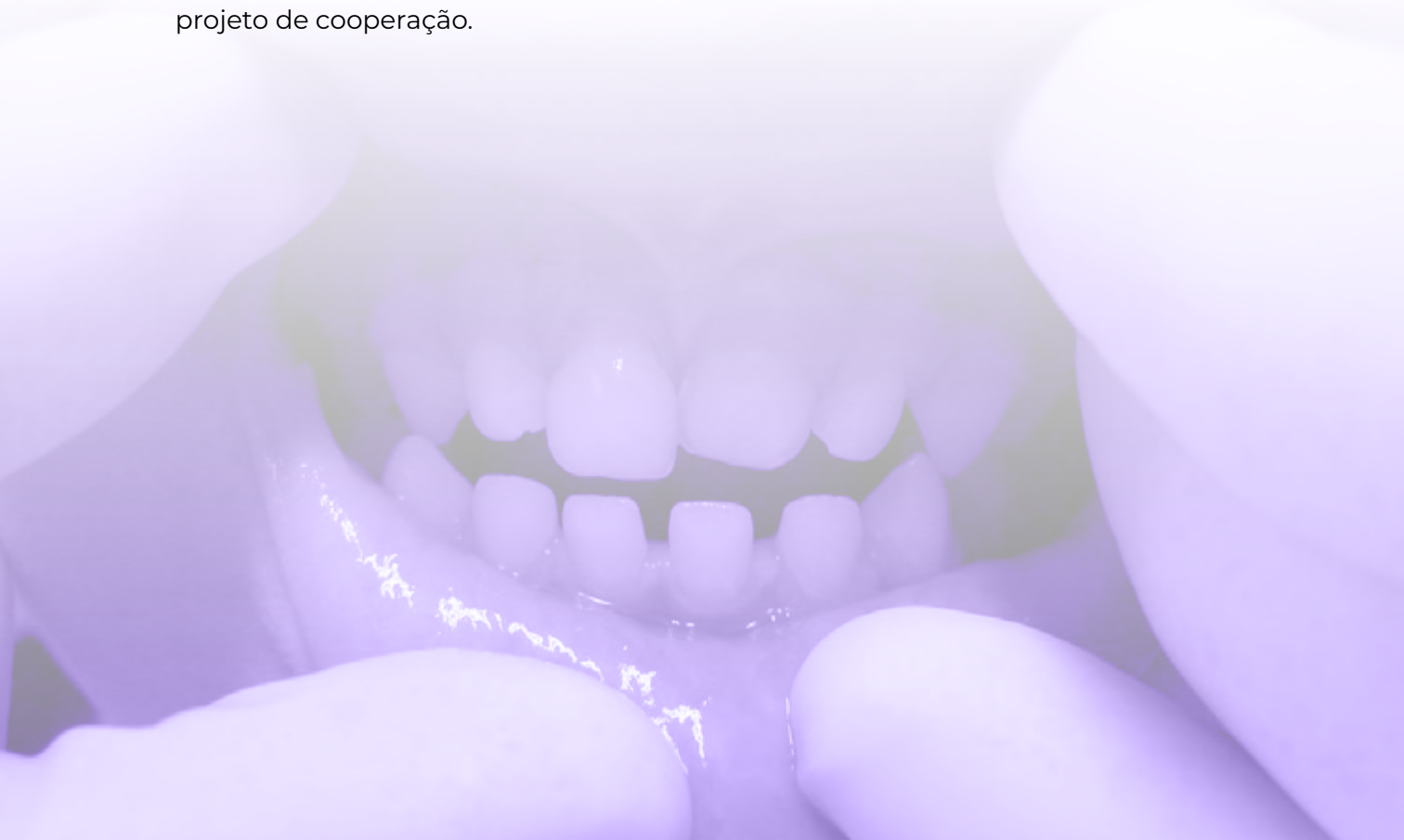


do grande impacto na situação de saúde das pessoas e famílias, além de propiciar uma importante relação custo-efetividade.

O Ministério da Saúde disponibiliza aos gestores, profissionais de saúde bucal e usuários um rol de ações dispostas na Carteira de Serviços da Atenção Primária à Saúde (CaSAPS) – não vinculativo ou exaustivo – a ser desenvolvido pelas eSB, conforme recursos disponíveis, demanda existente e processos de educação continuada ofertados.

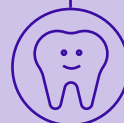Considerando todos os benefícios que a formulação de políticas baseada em evidências traz à sociedade, tanto no que tange à qualidade e segurança do cuidado produzido, quanto no emprego de recursos públicos para a adoção de políticas públicas de saúde efetivas, a Coordenação-Geral de Saúde Bucal, em parceria com a iniciativa GODEC (*Global Observatory for Dental Care*) da Universidade Federal de Pelotas (UFPel), disponibilizará 22 diretrizes clínicas para a qualificação do cuidado de saúde bucal ofertado na APS.

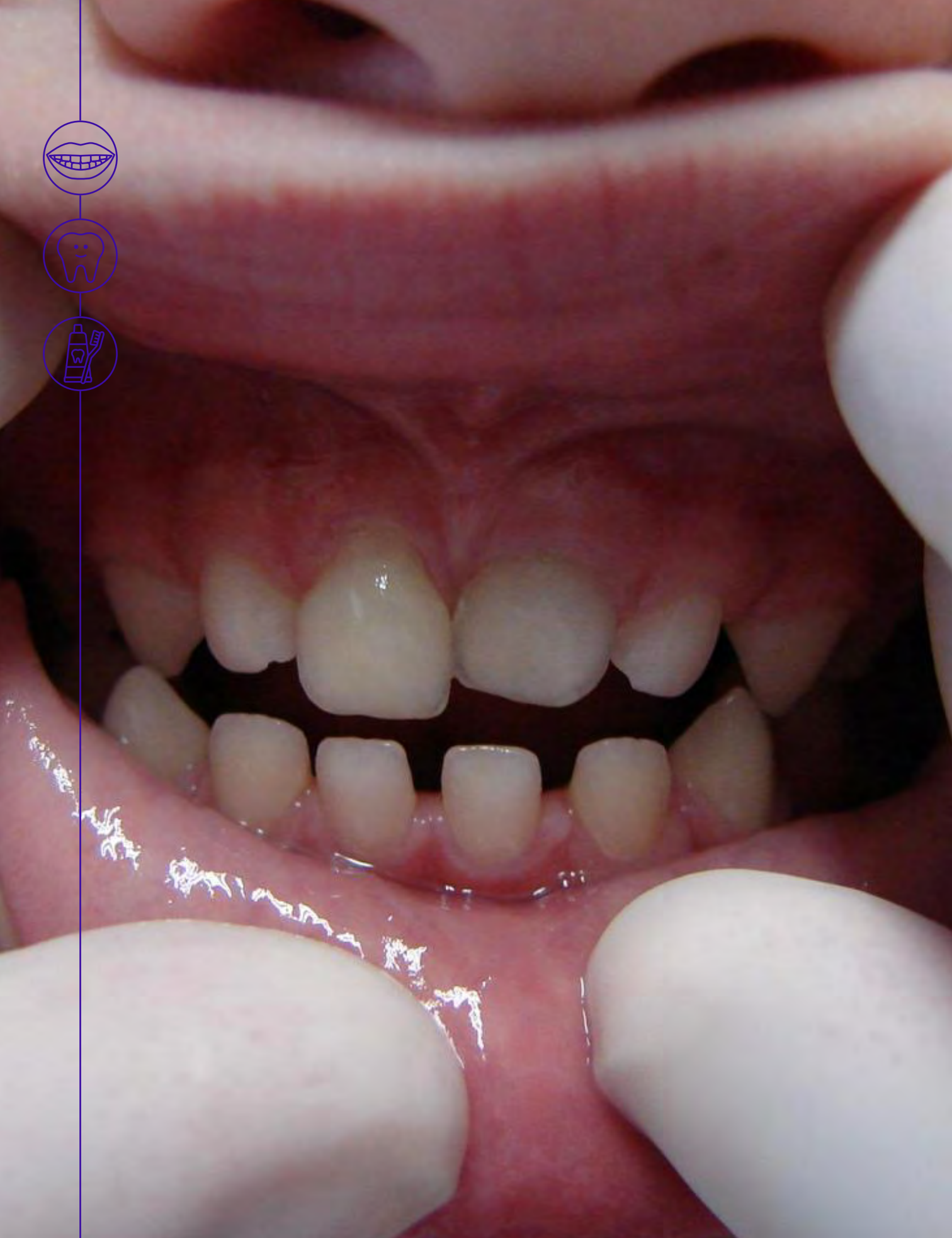O GODEC/UFPel firmou cooperação com o Ministério da Saúde por intermédio do Termo de Execução Descentralizada para o desenvolvimento de 22 diretrizes para a prática clínica na Atenção Primária à Saúde (Processo nº 57/2019). Esta diretriz para a prática clínica na Atenção Primária para o manejo clínico de Traumatismos Alveolodentários em dentes decíduos é um dos produtos gerados a partir deste projeto de cooperação.



OBJETIVO

O objetivo dessa diretriz para a prática clínica odontológica é fornecer recomendações para o manejo inicial e um protocolo de acompanhamento de traumatismos alveolodentários em dentes decíduos na Atenção Primária à Saúde. Ela compõe um rol de documentos relacionados à saúde bucal na infância.





1 INTRODUÇÃO

A infância é um período singular do desenvolvimento humano. O desenvolvimento integral da criança é resultado de uma série de interações que envolvem processos biológicos, afetivos, cognitivos e sociais. O meio em que a criança vive interfere nas oportunidades de ela atingir seu potencial de desenvolvimento (Brasil, 2018). Cada vez mais creches e espaços escolares são reconhecidos como locais de produção de saúde, comportamento e habilidades para a vida, mas também como ambientes corresponsáveis pela promoção de cuidado, crescimento e desenvolvimento infanto-juvenil (Brasil, 2018).

A Política Nacional de Atenção Integral à Saúde da Criança tem como alguns de seus objetivos precípuos promover e proteger a saúde da criança, visando um ambiente facilitador à vida com condições dignas de existência e pleno desenvolvimento (Brasil, 2018). Neste sentido, a moradia, a creche e a escola constituem espaços em que a criança deverá ter as necessidades de afeto, cuidado, alimentação, segurança e integridade corporal e psíquica atendidas.

É fundamental que os serviços de saúde bucal sejam organizados de forma a acolher a demanda espontânea e os casos de urgência, dando resposta às necessidades da população. O traumatismo alveolodentário (TAD) em dentes decíduos é uma situação frequente nos serviços odontológicos e o tratamento de urgência é fundamental para aumentar as chances de prognóstico favorável. Muitas vezes, porém, o atendimento que deveria ser imediato não é efetivamente realizado, por atraso na busca por atendimento odontológico, por encaminhamento tardio ao serviço ou mesmo por falta de conhecimento dos profissionais sobre os TAD.

Considerando a complexidade dos traumatismos em crianças, as condutas clínicas e orientações devem ter por base protocolos clínicos baseados nas melhores evidências científicas disponíveis. Em alguns casos de traumatismos alveolodentários, os usuários podem procurar por atendimentos em outros pontos da Rede de Atenção à Saúde do território, como unidades de pronto-atendimento e hospitais. Aliado a isso, um adequado controle da dor, a habilidade do cirurgião-dentista em lidar com a situação potencialmente estressante, e instruções pós-operatórias adequadas podem permitir que muitos dentes decíduos traumatizados sejam mantidos (Flores, 2002).

O traumatismo dentário pode ocorrer em diversas situações, seja por causas acidentais ou provocadas em situação de violência doméstica ou em ambiente escolar. É dever dos profissionais da APS verificarem se está sendo atendido o



princípio constitucional da prioridade absoluta de proteção integral a crianças. Caso os profissionais da APS se deparem com um caso suspeito ou confirmado de violência, a ficha de notificação compulsória deve ser preenchida em duas vias, ficando uma cópia na unidade notificadora, juntamente com o prontuário do usuário, pois se trata de um documento odontolegal, e a outra via deve ser encaminhada ao setor municipal responsável pela Vigilância Epidemiológica. É necessário realizar a notificação e a tomada de decisão a favor da proteção da criança. O Conselho Tutelar e os serviços que compõem a rede de cuidados e de proteção social acionada podem garantir a proteção da criança.

As injúrias orais representam cerca de 17% de todas injúrias sofridas por crianças em idade pré-escolar (Andersson, 2013). Estima-se que a prevalência mundial de TAD na dentição decídua seja 22,7%, resultando em 180 milhões de crianças de 1 a 6 anos com pelo menos um dente decíduo traumatizado (Petti; Glendor; Andersson, 2018). No Brasil, estudos em diferentes regiões encontraram prevalências ao redor de 35% (Feldens *et al.*, 2010; Wendt *et al.*, 2010; Correa-Faria *et al.*, 2015). A literatura enfatiza que essa condição, ainda negligenciada em saúde pública, deve receber atenção incluindo estratégias de prevenção e de melhora nos serviços (Petti; Glendor; Andersson, 2018).

Com relação às evidências disponíveis, destaca-se que a maioria dos estudos sobre traumatismos na dentição decídua são observacionais, havendo uma escassez de ensaios clínicos randomizados comparando diferentes opções de conduta em casos de TAD. A escassez deste tipo de estudo pode ser explicada pela dificuldade de conduzir pesquisas em situações de urgência (Andreasen *et al.*, 2012).

Com o objetivo de melhorar o diagnóstico, planejamento e acompanhamento dos TAD e favorecer um melhor prognóstico, diretrizes nacionais e internacionais estão disponíveis sobre o atendimento imediato ou de urgência de traumatismos alveolodentários (Associação Brasileira de Odontopediatria, 2020; Day *et al.*, 2020).

A adaptação de uma diretriz direcionada para a prática clínica no contexto da APS brasileira possibilitará aos profissionais melhorar o manejo e tratamento de lesões traumáticas e proporcionará aos usuários cuidados de alto nível baseados em evidências. Assim, o objetivo dessa diretriz para a prática clínica é de estabelecer recomendações padronizadas para o manejo e tratamento inicial de lesões dentárias traumáticas em dentes decíduos na APS, de forma a sistematizar o cuidado oferecido à população, objetivando uma influência direta no aumento dos índices de cura e na melhora da qualidade de vida dos usuários e suas famílias. O manejo a médio e longo prazo, embora de suma importância para o prognóstico do dente traumatizado, pode requerer condutas que estão além do escopo dessa diretriz. O público-alvo desta diretriz inclui cirurgiões-dentistas da APS, gestores e formuladores de políticas públicas e usuários do SUS.

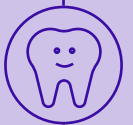2 METODOLOGIA

Essa diretriz para prática clínica foi desenvolvida e reportada de acordo com o guia de reporte *The Appraisal of Guidelines for Research and Evaluation* (AGREE II) (Brouwers *et al.*, 2010).

O processo de adaptação foi desenvolvido utilizando a metodologia ADAPTE (The ADAPTE Collaboration, 2009; Brasil, 2014), a qual fornece uma abordagem sistemática para produção de diretrizes a partir da adaptação de diretrizes existentes para uso em determinado contexto cultural e organizacional, no caso, a Atenção Primária à Saúde.

O processo ADAPTE consiste basicamente em três fases principais: fase de configuração, fase de adaptação e fase de finalização. Inicialmente, na fase de configuração, é avaliada a possibilidade de adaptação de diretrizes para a prática clínica já consolidadas, elencando as tarefas que devem ser concluídas antes do início da adaptação. Logo, em uma primeira etapa, foram identificadas as diretrizes existentes e foi avaliada a viabilidade da adaptação. A busca por potenciais diretrizes se deu através da pesquisa em websites de repositórios de diretrizes e em bases de dados, a fim de recuperar o maior número de diretrizes possíveis. Um comitê organizador foi formado, responsável por supervisionar o processo de adaptação, determinar o escopo da diretriz, seu desenvolvimento metodológico e organizacional. Em seguida, foi formado o painel de especialistas, composto por diversos profissionais com experiência no tema. O painel de especialistas realizou a construção, adaptação ou adoção das recomendações expressas neste guia, sendo composto por professores e pesquisadores atuantes em diversas universidades brasileiras, além de cirurgiões-dentistas e especialistas da Atenção Primária em Saúde, técnicos da Coordenação-Geral de Saúde Bucal/Ministério da Saúde e discentes de graduação e pós-graduação em Odontologia. Todos os integrantes do painel assinaram documentos de conflito de interesse, assegurando a isenção necessária para a construção das recomendações clínicas.

A recomendação baseada na melhor evidência científica disponível é o objetivo a ser alcançado em cada diretriz, sendo definida para cada questão prioritária, e submetida ao escrutínio de um painel de especialistas. Sendo assim, cada diretriz aborda um tipo de problema, condição frequente nas equipes de Saúde Bucal



da APS, sendo cada uma delas voltada para questões prioritárias que tratam de intervenções e desfechos. Após a conclusão das etapas acima narradas, cada diretriz trará um conjunto de recomendações fruto da consulta às evidências científicas associadas ao julgamento de um painel de especialistas que avaliarão outros aspectos além da qualidade da evidência para sustentar ou não as recomendações provenientes da literatura científica.

2.1 Questões Prioritárias

Em seguida, na fase de adaptação, foram inicialmente definidas as questões prioritárias em saúde. A utilização da estratégia PIPOH (População, Intervenção, Profissionais, *Outcomes* – desfechos e *Health care setting* – contexto de serviço de saúde) foi utilizada para delimitar o escopo da diretriz e auxiliar na definição das perguntas.

P	crianças com traumatismo alveolodentário na dentição decídua
I	manejo dos diferentes tipos de traumatismo alveolodentário
P	cirurgiões-dentistas
O	melhorar a abordagem do traumatismo alveolodentário e melhorar o prognóstico do dente traumatizado
H	Atenção Primária à Saúde/SUS

Utilizando o **PIPOH**, o comitê de organização determinou as seguintes perguntas, elaboradas de forma a responder dúvidas frequentes na Atenção Primária à Saúde:

- 1) Qual o manejo inicial indicado na Atenção Primária à Saúde?
- 2) Qual a documentação por imagem recomendada?
- 3) É indicada estabilização (contenção) do dente?
- 4) Quais os cuidados pós-operatórios recomendados?
- 5) Com que frequência o usuário deve ser reavaliado e qual o prognóstico?
- 6) Quais os potenciais desfechos desfavoráveis para cada tipo de traumatismo?
- 7) Quais potenciais sequelas aos sucessores permanentes?

No módulo de pesquisa e filtro, foram consideradas elegíveis diretrizes de prática clínica relacionadas aos TAD em dentes decíduos, as quais fossem pautadas em evidências oriundas de revisões sistemáticas ou diretrizes de Associações e Sociedades

Científicas reconhecidas internacionalmente da área. Não foram estabelecidas quaisquer restrições quanto ao país de publicação, idioma e data de publicação.

Não foram consideradas elegíveis diretrizes escritas por um único autor ou baseadas apenas em opiniões de especialistas. Além disso, diretrizes sem referências citadas não foram consideradas.

2.2 Identificação de diretrizes

Foram realizadas buscas sistemáticas na literatura científica, com especial ênfase base de dados *Medline (PubMed)*. Buscas adicionais foram realizadas nos websites de Associações e Sociedades Científicas de Odontopediatria de Traumatologia Dentária.

As buscas na base de dados foram realizadas considerando três subtópicos: traumatismo dentário, dentição decídua e diretrizes/revisão. As chaves de busca estão descritas no **Tabela 1** do Apêndice. As buscas, atualizadas até o dia 28 de julho de 2020, foram realizadas utilizando combinações dos subtópicos de palavras-chaves e de filtros do próprio banco de dados. Buscas combinadas foram realizadas: todas incluíram as chaves especificando TAD e dentição decídua, variando apenas a parte da chave de busca relacionada ao tipo de documento (diretrizes ou revisões). A primeira busca, combinando TAD, dentição decídua e a palavras-chave de diretrizes, encontrou 17 resultados. A segunda busca, na qual as palavras-chave de diretrizes foram substituídas pelas palavras-chave para revisões, identificou 70 documentos.

Foram realizadas buscas nas seguintes bases de dados específicas para *guidelines*:

- ✔ *US National Guideline Clearinghouse* (<http://www.guideline.gov>)
- ✔ *Guidelines International Network* (<http://www.g-i-n.net>)

Nas seguintes associações de Odontopediatria foram feitas buscas manuais:

- ✔ **Brasileira:** Associação Brasileira de Odontopediatria (ABOPED) (<https://aboped.org/>)
- ✔ **Americana:** *American Academy of Pediatric Dentistry* (AAPD) (<https://www.aapd.org/>)

Outras associações não vinculadas diretamente à Odontopediatria em que foram feitas buscas manuais:

- ✓ *International Association of Dental Traumatology (IADT)* (https://www.iadt_dentaltrauma.org/for-professionals.html)
- ✓ **Canadense:** *Canadian Dental Association (CDA)* (http://www.cda_adc.ca/en/oral_health/cfy/dental_care_children/)
- ✓ **Americana:** *American Dental Association (ADA)* (<https://www.ada.org/en>)

Buscas manuais, através das referências utilizadas nos guias e revisões selecionados também foram realizadas.

Após a busca inicial, a elegibilidade dos potenciais documentos identificados foi avaliada por duas pesquisadoras (HSS e ML) de forma independente. O fluxograma da busca por documentos encontra-se na **Figura 1** dos Apêndices.

Foram identificadas 2 diretrizes de Associações Científicas sobre o manejo e tratamento de traumatismo alveolodentário em dentes decíduos. Houve concordância quanto a seleção dessas diretrizes, considerando a data recente de publicação e a relevância ao contexto brasileiro, já que são publicadas por uma instituição internacional reconhecida de Traumatologia Dentária e pela Associação Brasileira de Odontopediatria, ambas amplamente aceitas e utilizadas no Brasil.

! Diretriz nº1:

- *International Association of Dental Traumatology guidelines for the management of traumatic dental injuries: 3. Injuries in The Primary Dentition*
- Ano de publicação: 2020
- Instituição: *International Association of Dental Traumatology (IADT)*

! Diretriz nº 2:

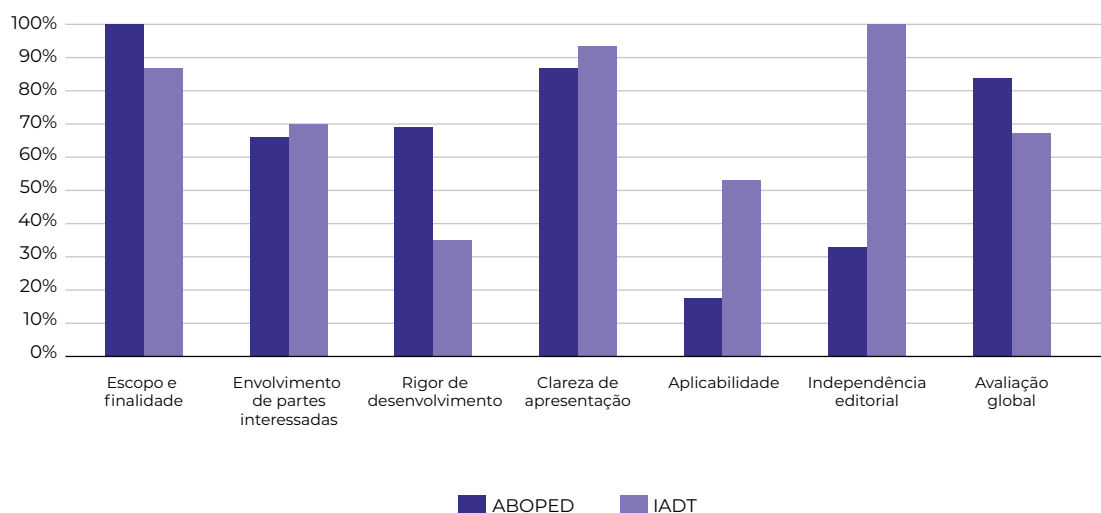
- Diretrizes para Procedimentos Clínicos em Odontopediatria
- Ano de publicação: 2020
- Instituição: Associação Brasileira de Odontopediatria (ABOPED)

Em relação a busca de revisões sistemáticas, foram encontradas e selecionadas 4 revisões (Goswami *et al.*, 2020; Güngör, 2014; Holan, 2013; Martins-Junior, 2014). As revisões foram incluídas e analisadas de forma a dar suporte às recomendações avaliadas.

2.3 Avaliação das diretrizes

O processo de avaliação de qualidade das diretrizes nº 1 (Day *et al.*, 2020) e nº2 (Associação Brasileira de Odontopediatria, 2020) foi realizado independentemente por três avaliadores membros do comitê organizador, por meio da plataforma online *The Appraisal of Guidelines for Research and Evaluation (AGREE II)* (Brouwers *et al.*, 2010). A ferramenta possui 23 itens distribuídos em 6 domínios e uma avaliação geral. Para cada item o avaliador possui uma escala de 1 a 7, em que 1 o avaliador discorda fortemente, quando a informação é pobremente reportada no item ou está ausente, e 7 quando concorda fortemente e o relato está excepcional e completo. Foi determinado que diretrizes com um escore final acima de 60% seriam mantidas. A avaliação obtida por cada diretriz em cada critério do instrumento pode ser observada no Gráfico 1.

Gráfico 1 – Média dos escores obtidos por domínio utilizando a ferramenta AGREE II em cada uma das duas diretrizes para prática clínica avaliadas



Fonte: elaboração própria.

A escolha das duas diretrizes e avaliação da qualidade foi apresentada ao painel de especialistas. Houve consenso do painel sobre a aceitabilidade e aplicabilidade dos documentos para o contexto do Sistema Único de Saúde.

2.4 Desenvolvimento da diretriz adaptada

Após a seleção e avaliação da qualidade dos guias, iniciou-se a avaliação do conteúdo, com a elaboração das matrizes de recomendação, cujo objetivo foi agrupar as recomendações por similaridade de tema. As matrizes criadas listaram as recomendações de cada diretriz para os tipos específicos de TAD em cada questão prioritária. As matrizes embasaram o trabalho do painel de especialistas, que pode comparar as recomendações propostas pelas diretrizes pré-existentes e, desta forma, por meio da experiência dos profissionais e análise das evidências, definir a aceitabilidade e aplicabilidade ao contexto da APS (Apêndice). O processo de decisão baseou-se no método de consenso. Houve especial cuidado ao realizar modificações, de forma que as recomendações estivessem de acordo com as evidências nas quais elas foram embasadas. Assim, o painel criou uma diretriz adaptada considerada aceitável para o contexto da APS e abordando todas as perguntas prioritárias em saúde previamente definidas.

A diretriz adaptada foi formatada de forma que o profissional possa encontrar rapidamente as informações que o auxiliem na tomada de decisões frente aos diferentes tipos de TAD.

2.5 Nomenclatura: recomendação e sugestão

Essa diretriz segue uma padronização de nomenclatura utilizada em outros protocolos clínicos, onde as abordagens são sugeridas ou recomendadas, de acordo com a força da evidência de suporte e da importância de tal procedimento para um melhor prognóstico do dente. Salienta-se que, ao examinar a literatura acerca de traumatismos dentários, há uma limitação metodológica nos estudos primários. Considerando o desfecho TAD, a condução de ensaios clínicos randomizados é difícil e em muitos casos até inviável. Como reflexo desta limitação, o conjunto de evidências disponíveis no assunto é baseado em revisões de estudos observacionais e consensos de especialistas. Ainda, ao decidir por recomendar ou sugerir uma abordagem, o painel também levou em consideração o contexto da APS e as limitações logísticas das recomendações.

Quando há a **recomendação** de uma abordagem, o painel de especialistas entende que o procedimento recomendado é fundamental para o prognóstico do complexo dento-alveolar. Já o termo **“sugestão”** ou **“sugerido”** é empregado em contextos em que, embora o procedimento seja importante para o monitoramento da evolução do caso, acredita-se que, em geral, não seja imprescindível para o curso do tratamento.

3 RECOMENDAÇÕES PARA MANEJO DE TRAUMATISMOS ALVEOLODENTÁRIOS EM DENTES DECÍDUOS NA ATENÇÃO PRIMÁRIA À SAÚDE

As recomendações a seguir foram elaboradas levando em consideração o contexto da APS e as limitações logísticas das recomendações. Por exemplo, embora consultas de acompanhamento e radiografias mais frequentes sejam úteis para o monitoramento do traumatismo alveolodentário, o painel optou por recomendações e sugestões um pouco mais flexíveis para o retorno das famílias, mas de forma a promover um acompanhamento suficientemente adequado para detecção de potenciais sequelas. Portanto, as recomendações consideram a abordagem que garanta o melhor prognóstico, dentro das possibilidades impostas pelas circunstâncias em que a diretriz será primariamente empregada.

O profissional deve levar em consideração que o tratamento de injúrias traumáticas é potencialmente estressante, tanto para a criança quanto para os pais, e pode ser um desafio também para a equipe de Saúde Bucal, por envolver crianças pequenas, muitas vezes em sua primeira visita odontológica e em situação de urgência. Assim, o tratamento irá depender também da maturidade da criança e de sua capacidade de cooperação com os procedimentos. Por isso, deve-se discutir com as famílias as diferentes opções de tratamento. Além disso, ressalta-se que as recomendações de manejo propostas nessa diretriz devem ser consideradas em conjunto com a experiência clínica do profissional e o bom senso em aplicar seus critérios de julgamento na abordagem dos casos. Ademais, a utilização destas recomendações não garante um prognóstico favorável, o qual pode variar de acordo com particularidades e especificidades de cada caso e devido às variações individuais de progressão em casos de TAD.

Casos mais complexos de TAD, que estejam além do escopo dessa diretriz e requeiram atendimento por uma equipe especializada no tratamento odontopediátrico e com conhecimento e experiência no tratamento de TAD em crianças, devem ser compartilhados com a atenção à saúde no SUS. Ademais,



o monitoramento radiográfico é imprescindível para garantir o melhor prognóstico possível aos casos de TAD. Portanto, o painel reforça o papel fundamental da atenção especializada no tratamento e acompanhamento de casos TAD e pontua a importância do acompanhamento clínico e radiográfico a longo prazo.

A seguir, estão apresentadas as recomendações específicas para cada tipo de traumatismo alveolodentário, incluindo o manejo inicial, bem como a documentação por imagem recomendada, frequência de avaliação e prognóstico.

3.1 Trinca de esmalte em decíduo

A trinca de esmalte consiste na perda de continuidade ou ruptura incompleta (*crack*) de esmalte sem perda de estrutura dentária (Andreasen; Andreasen; Andreasen *et al.*, 2018).

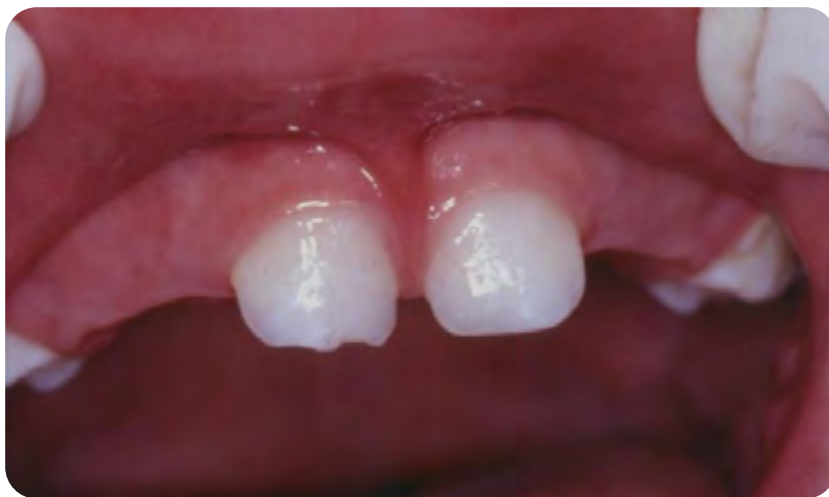Quadro 1 – Recomendações para manejo clínico de trinca de esmalte

1) Qual o manejo inicial indicado na Atenção Primária à Saúde?
Não requer intervenção específica imediata.
2) Qual a documentação por imagem recomendada?
Não há indicação de realização de radiografia inicial.
3) É indicada estabilização (contenção) do dente?
Não há a necessidade de estabilização.
4) Quais os cuidados pós-operatórios recomendados?
Recomenda-se realizar higiene bucal cuidadosa e orientar os pais ou responsáveis sobre as possíveis complicações, enfatizando-se sobre a importância de procurar atendimento frente alterações. Os cuidados gerais pós-traumáticos recomendados são discutidos em detalhes em seção específica ao final do documento.
5) Com que frequência o usuário deve ser reavaliado e qual o prognóstico?
O prognóstico é favorável, com baixa probabilidade de desenvolvimento de sequelas clínicas e radiográficas e de necessidade de intervenções futuras ao dente decíduo com trinca de esmalte. Recomenda-se monitoramento clínico nas consultas de manutenção do usuário no serviço odontológico. Potenciais sequelas ao dente decíduo traumatizado e ao sucessor permanente são discutidas na seção de recomendações gerais.
Literatura de suporte: Associação Brasileira de Odontopediatria, 2020; Gungor, 2014.
Força do consenso: Consenso unânime (0% do grupo absteve-se devido a potencial conflito de interesse).

3.2 Fratura de esmalte em decíduo

A fratura de esmalte consiste na perda de estrutura dentária limitada ao esmalte (Andreasen; Andreasen; Andreasen, 2018).

Figura 1 – Fratura de esmalte no dente 51



Fonte: Prof. Paulo Kramer/ULBRA.

Quadro 2 – Recomendações para manejo clínico de fratura de esmalte

1) Qual o manejo inicial indicado na Atenção Primária à Saúde?

Na presença de bordas afiadas e/ou cortantes, **recomenda-se** o alisamento, visando evitar danos adicionais aos tecidos moles.

2) Qual a documentação por imagem recomendada?

Não há indicação de realização de radiografia inicial.

3) É indicada estabilização (contenção) do dente?

Não há necessidade de estabilização.

continua

conclusão

4) Quais os cuidados pós-operatórios recomendados?

Recomenda-se realizar higiene bucal cuidadosa e orientar os pais ou responsáveis sobre as possíveis complicações, enfatizando-se sobre a importância de procurar atendimento frente alterações. Os cuidados gerais pós-traumáticos recomendados são discutidos em detalhes em seção específica ao final do documento.

5) Com que frequência o usuário deve ser reavaliado e qual o prognóstico?

O prognóstico é favorável, com baixa probabilidade de desenvolvimento de sequelas clínicas e radiográficas e de necessidade de intervenções futuras ao dente decíduo com trinca de esmalte. **Recomenda-se** monitoramento clínico nas consultas de manutenção do usuário no serviço odontológico. Potenciais sequelas ao dente decíduo traumatizado e ao sucessor permanente são discutidas na seção de recomendações gerais.

Literatura de suporte: Associação Brasileira de Odontopediatria, 2020; Day *et al.*, 2020; Gungor, 2014.

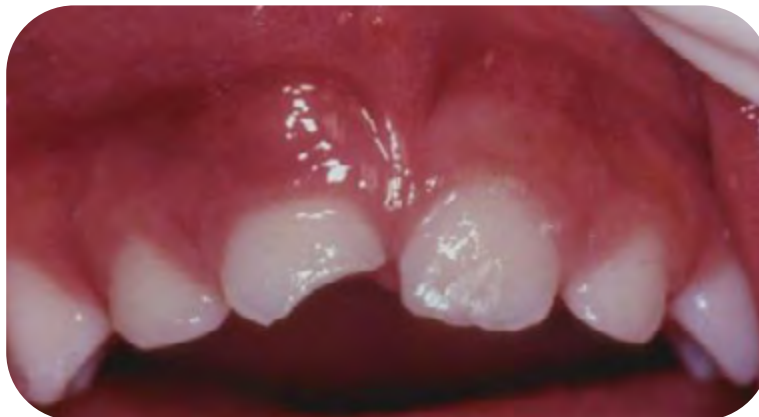Força do consenso: Consenso unânime (0% do grupo absteve-se devido a potencial conflito de interesse).

Fonte: elaboração própria.

3.3 Fratura de esmalte e dentina em decíduo

A fratura de esmalte e dentina consiste na perda de estrutura dentária envolvendo esmalte e dentina, sem exposição pulpar (Andreasen; Andreasen; Andersson, 2018).

Figura 2 – Fratura de esmalte e dentina no dente 51



Fonte: Prof. Paulo Kramer/ULBRA.

Quadro 3 – Recomendações para manejo clínico de fratura de esmalte e dentina sem envolvimento pulpar

1) Qual o manejo inicial indicado na Atenção Primária à Saúde?

Recomenda-se a proteção do complexo dentinopulpar, com cimento de ionômero do vidro ou resina composta. Restauração com resina composta pode ser feita imediatamente ou em uma próxima consulta, visando restabelecimento estético.

2) Qual a documentação por imagem recomendada?

Sugere-se uma radiografia inicial, periapical ou oclusal com filme periapical adulto, para o monitoramento e acompanhamento do traumatismo a longo prazo.

3) É indicada estabilização (contenção) do dente?

Não há necessidade de estabilização.

4) Quais os cuidados pós-operatórios recomendados?

Recomenda-se realizar higiene bucal cuidadosa e orientar os pais ou responsáveis sobre as possíveis complicações, enfatizando-se sobre a importância de procurar atendimento frente alterações. Os cuidados gerais pós-traumáticos recomendados são discutidos em detalhes em seção específica ao final do documento.

5) Com que frequência o usuário deve ser reavaliado e qual o prognóstico?

Recomenda-se monitoramento clínico entre 2 e 6 meses após o traumatismo. Após, o monitoramento é feito nas consultas de manutenção do usuário. O acompanhamento radiográfico é indicado somente quando os achados clínicos sugerirem patologia (exemplo: sinais de necrose pulpar e infecção).

O prognóstico é considerado favorável, com baixa probabilidade de desenvolvimento de sequelas clínicas e radiográficas ao dente decíduo afetado e de necessidade de intervenções futuras. Potenciais sequelas ao dente decíduo traumatizado e ao sucessor permanente são discutidas na seção de recomendações gerais.

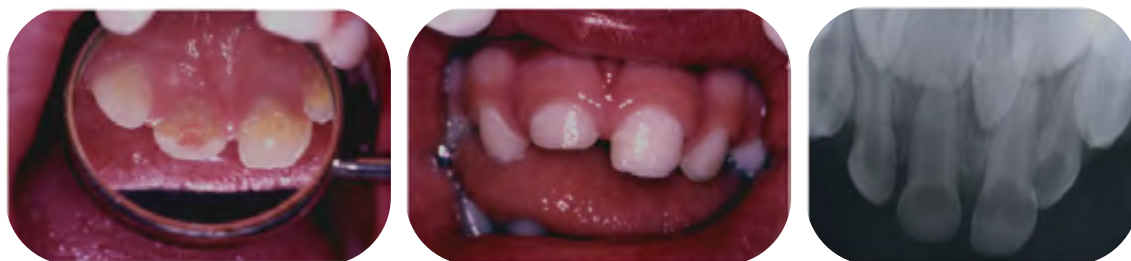Literatura de suporte: Associação Brasileira de Odontopediatria, 2020; Day *et al.*, 2020; Gungor, 2014.

Força do consenso: Consenso unânime (0% do grupo absteve-se devido a potencial conflito de interesse).

3.4 Fratura de esmalte e dentina com exposição pulpar em decíduo

A fratura de esmalte e dentina consiste na perda de estrutura dentária envolvendo esmalte e dentina, com exposição pulpar (Andreasen; Andreasen; Andreasen, 2018).

Figura 3 – Fratura de esmalte e dentina com exposição pulpar no dente 51. Aspecto clínico e radiográfico



Fonte: Profas. Marília Goettems e Vanessa Costa/NETRAD-UFPeL.

Quadro 4 – Recomendações para manejo clínico de fratura de esmalte e dentina com envolvimento pulpar

1) Qual o manejo inicial indicado na Atenção Primária à Saúde?

Para casos de fratura de esmalte e dentina com exposição pulpar, em dentes com viabilidade pulpar, **recomenda-se** que sejam adotadas condutas conservadoras da polpa: capeamento direto, curetagem pulpar (pulpotomia parcial) ou pulpotomia, utilizando material biocompatível (exemplo: hidróxido de cálcio). A decisão terapêutica deverá levar em consideração fatores como idade do usuário, o tempo decorrido desde o traumatismo e a condição clínica da exposição pulpar (tamanho da exposição e características do sangramento). A restauração com resina composta é indicada visando restabelecimento estético e função e pode ser feita imediatamente ou em uma próxima consulta.

2) Qual a documentação por imagem recomendada?

Recomenda-se uma radiografia inicial, periapical ou oclusal com filme periapical adulto, para o monitoramento e acompanhamento do traumatismo a longo prazo.

3) É indicada estabilização (contenção) do dente?

Não há necessidade de estabilização.

continua

conclusão

4) Quais os cuidados pós-operatórios recomendados?

Recomenda-se escovação dentária com escova macia ou limpeza com gaze e aplicação tópica de digluconato de clorexidina 0,12%, especialmente em traumas com comprometimento do ligamento periodontal. Os pais devem ser enfatizados sobre a importância de procurar atendimento frente alterações. Os cuidados gerais pós-traumáticos recomendados são discutidos em detalhes em seção específica ao final do documento.

5) Com que frequência o usuário deve ser reavaliado e qual o prognóstico?

Se possível, **sugere-se** avaliação clínica em 1 semana após o traumatismo. É recomendado monitoramento clínico entre 2 e 6 meses após o traumatismo e acompanhamento clínico e radiográfico um ano após o TAD. Após, monitoramento deve ser feito nas consultas de manutenção do usuário. Outras radiografias são indicadas somente quando os achados clínicos sugerirem patologia (exemplo: sinais de necrose pulpar e infecção).

O prognóstico é considerado reservado, considerando a probabilidade de desenvolvimento de sequelas clínicas e radiográficas ao dente decíduo afetado e a necessidade de intervenções. Potenciais sequelas ao dente decíduo traumatizado e ao sucessor permanente são discutidas na seção de recomendações gerais.

Literatura de suporte: Associação Brasileira de Odontopediatria, 2020; Day *et al.*, 2020.

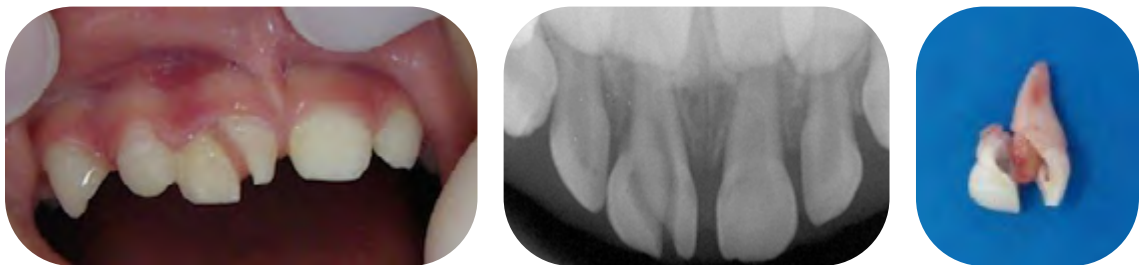
Força do consenso: Consenso unânime (0% do grupo absteve-se devido a potencial conflito de interesse).

Fonte: elaboração própria.

3.5 Fratura coronorradicular em decíduo

A fratura coronorradicular consiste na perda de continuidade ou ruptura de estrutura dentária envolvendo esmalte, dentina e cimento, com ou sem exposição pulpar.

Figura 4 – Fratura coronorradicular do dente 51. Aspecto clínico, radiográfico e o elemento dentário extraído



Fonte: Profas. Marília Goettens e Vanessa Costa/NETRAD-UFPel.

Quadro 5 – Recomendações para o manejo clínico de fratura coronoradicular em decíduos

1) Qual o manejo inicial indicado na Atenção Primária à Saúde?

A exodontia deve ser considerada, em virtude da complexidade da manutenção dos dentes fraturados, da extensão subgingival da lesão, do envolvimento da estrutura radicular e do comprometimento pulpar. Nos casos em que a manutenção do dente seja viável, com possibilidade de restauração após a remoção do fragmento fraturado, a abordagem segue o recomendado para fratura de coroa com ou sem exposição pulpar, dependendo da presença ou não de exposição pulpar.

2) Qual a documentação por imagem recomendada?

Recomenda-se uma radiografia inicial, periapical ou oclusal com filme periapical adulto, para o monitoramento e acompanhamento do traumatismo a longo prazo.

3) É indicada estabilização (contenção) do dente?

Não há necessidade de estabilização.

4) Quais os cuidados pós-operatórios recomendados?

Recomenda-se escovação dentária com escova macia ou limpeza com gaze e aplicação tópica de digluconato de clorexidina 0,12%, especialmente em traumas com comprometimento do ligamento periodontal. Os pais devem ser enfatizados sobre a importância de procurar atendimento frente alterações. Os cuidados gerais pós-traumáticos recomendados são discutidos em detalhes em seção específica ao final do documento.

5) Com que frequência o usuário deve ser reavaliado e qual o prognóstico?

No caso da extração, o monitoramento é feito nas consultas de manutenção do usuário. Caso seja mantido o dente com fratura coronoradicular, **sugere-se** avaliação clínica em 1 semana após o traumatismo. O monitoramento clínico de 2 a 6 meses após o traumatismo e acompanhamento radiográfico após um ano é recomendado. Após, monitoramento deve ser feito nas consultas de manutenção do usuário. Acompanhamento radiográfico adicional é indicado somente quando os achados clínicos sugerirem patologia (exemplo: sinais de necrose pulpar e infecção). O prognóstico é considerado desfavorável, considerando a probabilidade de desenvolvimento de sequelas clínicas e radiográficas ao dente decíduo afetado e a necessidade de intervenções. Potenciais sequelas ao dente decíduo traumatizado e ao sucessor permanente são discutidas na seção de recomendações gerais.

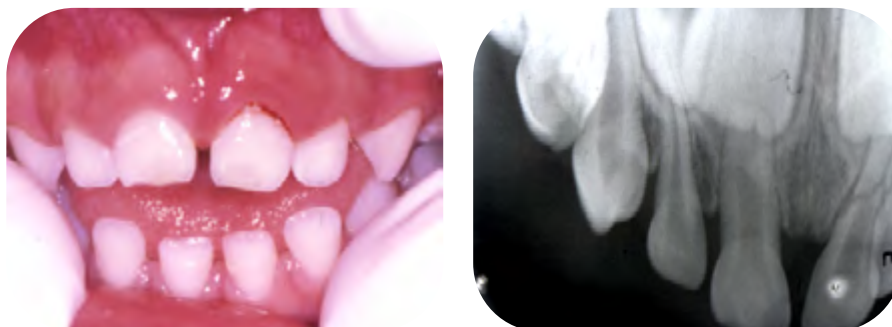Literatura de suporte: Associação Brasileira de Odontopediatria, 2020; Day *et al.*, 2020; Gungor, 2014.

Força do consenso: Consenso unânime (0% do grupo absteve-se devido a potencial conflito de interesse).

3.6 Fratura radicular em decíduo

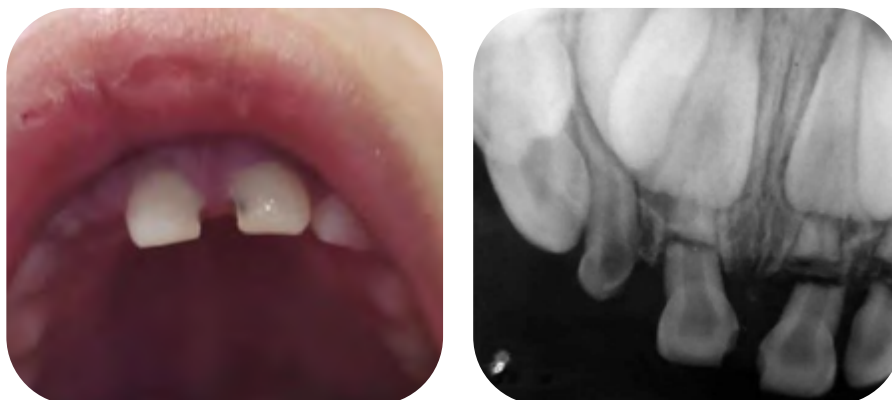
Consiste na fratura envolvendo cimento, dentina e polpa, na porção radicular.

Figura 5 – Fratura radicular do dente 61, em que foi indicada proervação. Aspecto clínico e radiográfico



Fonte: Profas. Marília Goettems e Vanessa Costa/NETRAD-UFPeI.

Figura 6 – Fratura radicular dos dentes 51, 61 e 62, em que foi indicada extração. Aspecto clínico e radiográfico



Fonte: Profas. Marília Goettems e Vanessa Costa/NETRAD-UFPeI.

Quadro 6 – Recomendações para o manejo clínico de fratura radicular em decíduos**1) Qual o manejo inicial indicado na Atenção Primária à Saúde?**

O manejo da fratura radicular deve levar em consideração a localização, o grau de deslocamento entre os fragmentos e a orientação da linha de fratura.

Se o fragmento coronário não estiver deslocado, nenhum tratamento é necessário.

Se o fragmento coronário estiver deslocado, mas sem grande mobilidade ou interferência oclusal significativa, **recomenda-se** aguardar o reposicionamento espontâneo. Nesse caso, **sugere-se** avaliar a necessidade de ajuste oclusal na presença de interferências oclusais leves.

Se o fragmento coronário estiver deslocado, com grande mobilidade e interferindo na oclusão, duas opções estão disponíveis:

- Extração do dente. Essa parece ser a conduta mais racional quando existe o envolvimento do terço cervical. Caso o terço apical do fragmento radicular permaneça no alvéolo, pode ser mantido e acompanhado, aguardando-se sua reabsorção.
- Reposicionamento do fragmento coronário. Se o fragmento estiver instável, indica-se estabilização com contenção flexível ligada aos dentes adjacentes por 4 semanas. Nessa situação, é indispensável a disponibilidade de radiografia de diagnóstico e acompanhamento.

2) Qual a documentação por imagem recomendada?

Recomenda-se uma radiografia periapical ou oclusal com filme periapical adulto, para o monitoramento e acompanhamento do traumatismo a longo prazo.

3) É indicada estabilização (contenção) do dente?

Para fraturas radiculares em que for realizado reposicionamento do fragmento coronário, estabilização com contenção flexível por um período de 4 semanas pode ser indicada.

4) Quais os cuidados pós-operatórios recomendados?

Recomenda-se escovação dentária com escova macia ou limpeza com gaze e aplicação tópica de digluconato de clorexidina 0,12%, especialmente em traumas com comprometimento do ligamento periodontal. Os pais devem ser enfatizados sobre a importância de procurar atendimento frente alterações. A fratura radicular pode causar dor intensa e pode ser necessário o uso de analgésicos como ibuprofeno e/ou acetaminofeno (paracetamol). Os cuidados gerais pós-traumáticos recomendados são discutidos em detalhes em seção específica ao final do documento.

continua

conclusão

5) Com que frequência o usuário deve ser reavaliado e qual o prognóstico?

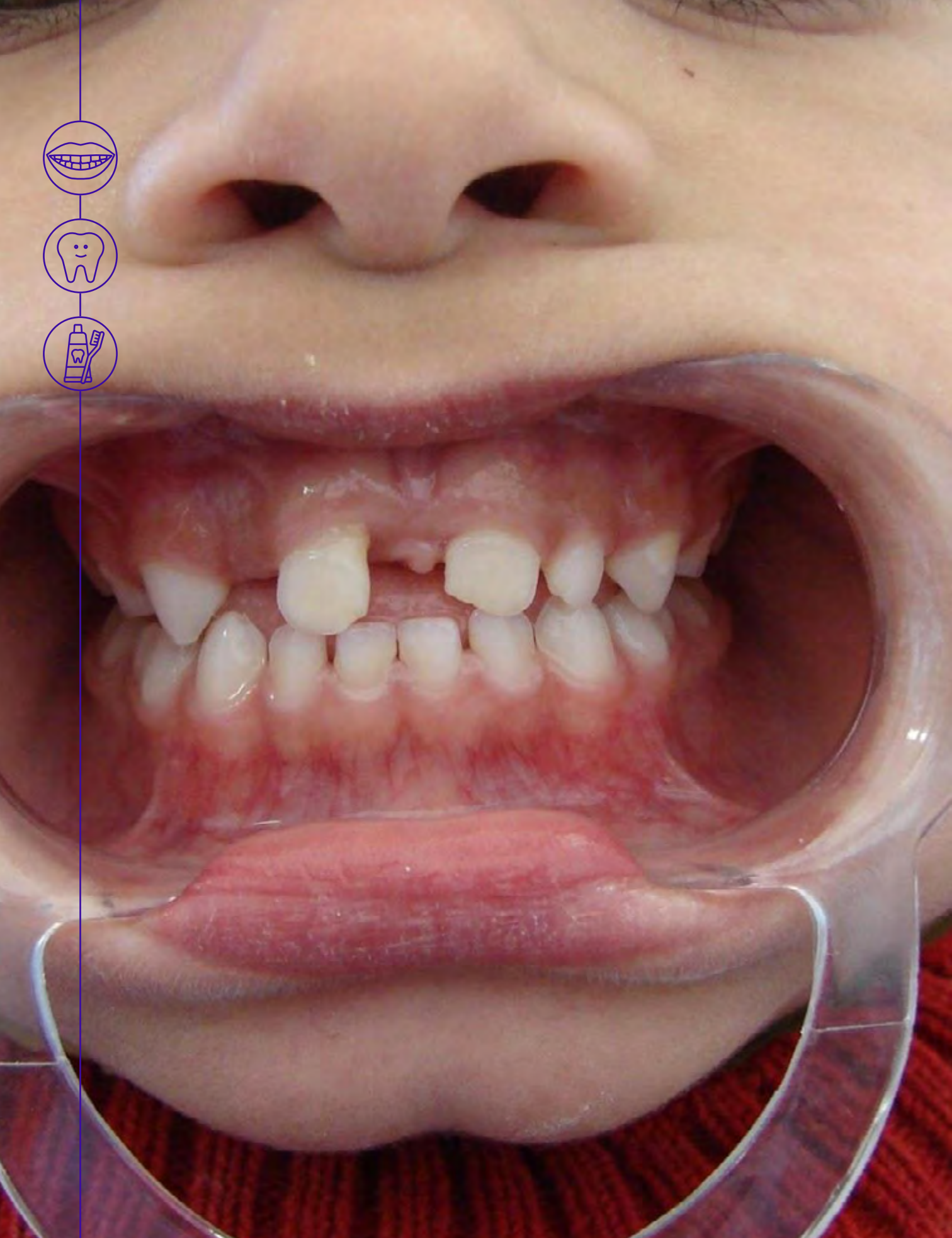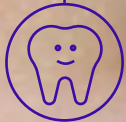No caso da extração, o monitoramento é feito nas consultas de manutenção do usuário. Quando mantido o dente fraturado, **sugere-se** avaliação clínica em 1 semana após o traumatismo. Caso tenha sido feita contenção, esta deve ser removida em 4 semanas. Após, o monitoramento clínico entre 2 e 6 meses após o traumatismo e acompanhamento radiográfico após um ano é recomendado. Após, monitoramento deve ser feito nas consultas de manutenção do usuário. Outras radiografias são indicadas somente quando os achados clínicos sugerirem patologia (exemplo: sinais de necrose pulpar e infecção).

O prognóstico é reservado. Fraturas transversais no terço médio ou apical apresentam prognóstico mais favorável. Fraturas do terço cervical são reconhecidamente desfavoráveis devido à facilidade de comunicação com o meio bucal, dificuldade de imobilização e alta frequência de infecção na área, o que impede o reparo. Potenciais sequelas ao dente decíduo traumatizado e ao sucessor permanente são discutidas na seção de recomendações gerais.

Literatura de suporte: Associação Brasileira de Odontopediatria, 2020; Day *et al.*, 2020; Gungor, 2014.

Força do consenso: Consenso unânime (0% do grupo absteve-se devido a potencial conflito de interesse).

Fonte: elaboração própria.

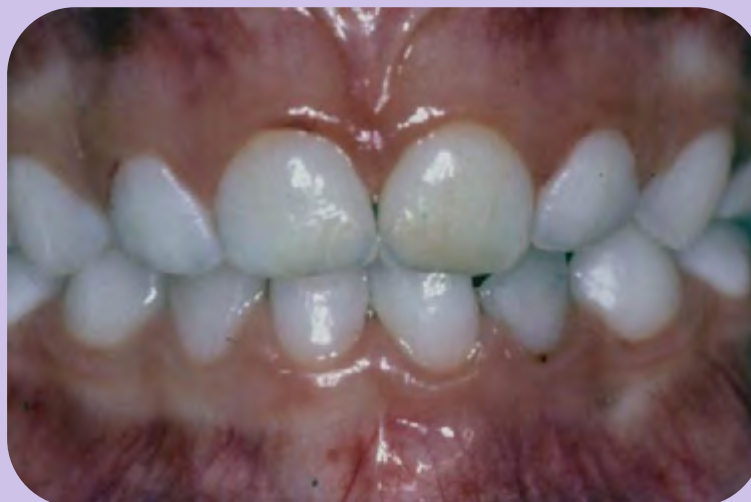

4 RECOMENDAÇÕES PARA MANEJO DE LUXAÇÕES EM DENTES DECÍDUOS NA ATENÇÃO PRIMÁRIA À SAÚDE

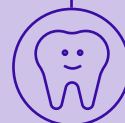4.1 Concussão em decíduo

Consiste na injúria a estruturas periodontais de suporte dentário, sem determinar deslocamento ou mobilidade do dente.

Figura 7 – Concussão dos dentes 51 e 61



Fonte: Prof. Paulo Kramer/ULBRA.



Quadro 7 – Recomendações para o manejo clínico de concussão em decíduos

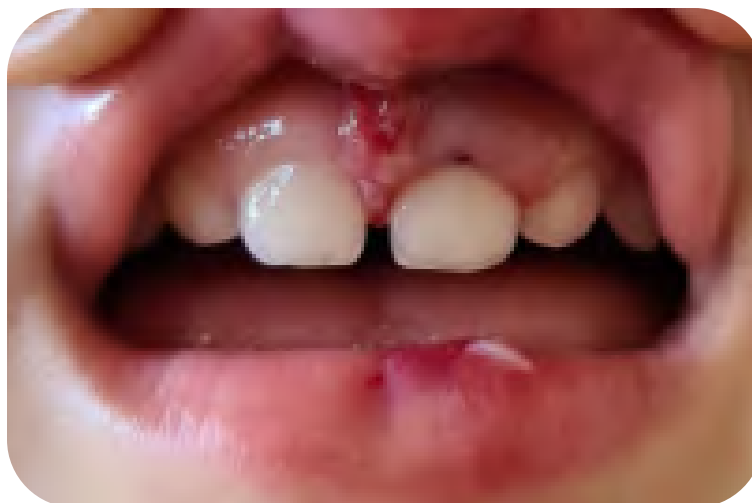<p>1) Qual o manejo inicial indicado na Atenção Primária à Saúde?</p> <p>Não requer intervenção específica imediata.</p>
<p>2) Qual a documentação por imagem recomendada?</p> <p>Não há indicação de realização de radiografia inicial.</p>
<p>3) É indicada estabilização (contenção) do dente?</p> <p>Não há indicação de estabilização.</p>
<p>4) Quais os cuidados pós-operatórios recomendados?</p> <p>Recomenda-se escovação dentária com escova macia ou limpeza com gaze e aplicação tópica de digluconato de clorexidina 0,12%, especialmente em traumas com comprometimento do ligamento periodontal. Os pais devem ser enfatizados sobre a importância de procurar atendimento frente alterações. Os cuidados gerais pós-traumáticos recomendados são discutidos em detalhes em seção específica ao final do documento.</p>
<p>5) Com que frequência o usuário deve ser reavaliado e qual o prognóstico?</p> <p>Sugere-se avaliação clínica 1 semana após o traumatismo, se possível. É recomendado monitoramento clínico entre 2 e 6 meses após o traumatismo. Após, monitoramento nas consultas de manutenção. O acompanhamento radiográfico é indicado somente quando os achados clínicos sugerirem patologia (exemplo: sinais de necrose pulpar e infecção). O prognóstico é considerado favorável, com baixa probabilidade de desenvolvimento de sequelas clínicas e radiográficas ao dente decíduo afetado e de necessidade de intervenções futuras. Potenciais sequelas ao dente decíduo traumatizado e ao sucessor permanente são discutidas na seção de recomendações gerais.</p> <p>Literatura de suporte: Goswami <i>et al.</i>, 2020; Associação Brasileira de Odontopediatria, 2020; Day <i>et al.</i>, 2020.</p> <p>Força do consenso: Consenso unânime (0% do grupo absteve-se devido a potencial conflito de interesse).</p>

Fonte: elaboração própria.

4.2 Subluxação em decíduo

Consiste na injúria à estruturas periodontais de suporte dentário, sem deslocamento, mas com presença de mobilidade do dente.

Figura 8 – Subluxação do dente 61



Fonte: Profas. Marília Goettems e Vanessa Costa/NETRAD-UFPel.

Quadro 8 – Recomendações para o manejo clínico de subluxação em decíduos

1) Qual o manejo inicial indicado na Atenção Primária à Saúde?

Não requer intervenção específica imediata.

2) Qual a documentação por imagem recomendada?

Sugere-se uma radiografia periapical ou oclusal com filme periapical adulto para diagnóstico e monitoramento do caso.

3) É indicada estabilização (contenção) do dente?

Não há necessidade de estabilização.

4) Quais os cuidados pós-operatórios recomendados?

Recomenda-se escovação dentária com escova macia ou limpeza com gaze e aplicação tópica de digluconato de clorexidina 0,12%, especialmente em traumas com comprometimento do ligamento periodontal. Os pais devem ser enfatizados sobre a importância de procurar atendimento frente alterações. Os cuidados gerais pós-traumáticos recomendados são discutidos em detalhes em seção específica ao final do documento.

continua

conclusão

5) Com que frequência o usuário deve ser reavaliado e qual o prognóstico?

Sugere-se avaliação clínica em 1 semana após o traumatismo, se possível. É recomendado monitoramento clínico entre 2 e 6 meses após o traumatismo. Após, monitoramento nas consultas de manutenção. O acompanhamento radiográfico é indicado somente quando os achados clínicos sugerirem patologia (exemplo: sinais de necrose pulpar e infecção). O prognóstico é considerado favorável, com baixa probabilidade de desenvolvimento de sequelas clínicas e radiográficas ao dente decíduo afetado e de necessidade de intervenções futuras. Potenciais sequelas ao dente decíduo traumatizado e ao sucessor permanente são discutidas na seção de recomendações gerais.

Literatura de suporte: Associação Brasileira de Odontopediatria, 2020; Day *et al.*, 2020; Goswami *et al.*, 2020.

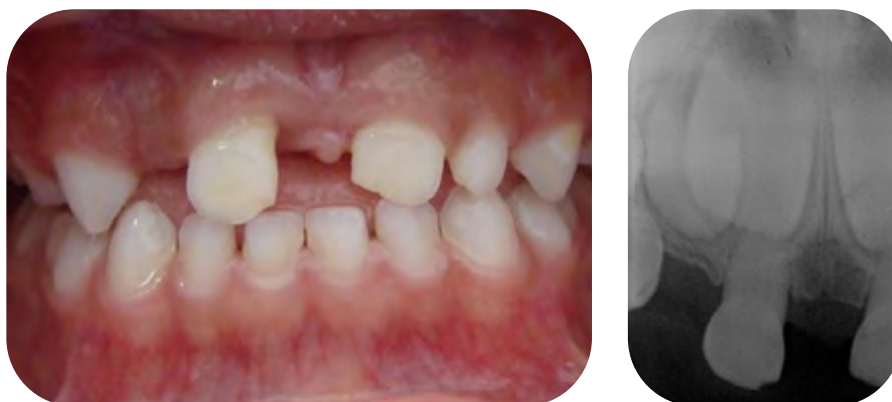Força do consenso: Consenso unânime (0% do grupo absteve-se devido a potencial conflito de interesse).

Fonte: elaboração própria.

4.3 Luxação extrusiva em decíduo

Injúria à estruturas periodontais de suporte dentário, com deslocamento parcial do dente para fora do seu alvéolo.

Figura 9 – Luxação extrusiva do dente 51. Aspecto clínico e radiográfico



Fonte: Profas. Marília Goettems e Vanessa Costa/NETRAD-UFPeL.

Quadro 9 – Recomendações para manejo clínico de luxação extrusiva em decíduo

1) Qual o manejo inicial indicado na Atenção Primária à Saúde?

A conduta em casos de extrusão depende da magnitude do deslocamento, do tempo decorrido até o atendimento, do grau de mobilidade dentária e da presença de interferência oclusal.

- Se o dente não estiver interferindo na oclusão, a conduta é aguardar o monitoramento passivo do reposicionamento dentário natural e espontâneo.
- Se o dente estiver com mobilidade excessiva ou extruído >3 mm, indica-se extração.
- O reposicionamento e contenção imediatamente ao trauma ou o desgaste do dente podem ser considerados em caso de interferência oclusal. Porém não há consenso entre os painelistas da adoção dessas condutas e as diferentes opções e possíveis riscos devem ser discutidas com a família.

2) Qual a documentação por imagem recomendada?

Recomenda-se uma radiografia periapical ou oclusal com filme periapical adulto para diagnóstico e monitoramento do caso.

3) É indicada estabilização (contenção) do dente?

O reposicionamento e uso de contenção flexível por 4 semanas pode ser feita imediatamente ao trauma quando houver interferência oclusal. Porém não há consenso entre os painelistas da adoção dessa conduta.

4) Quais os cuidados pós-operatórios recomendados?

Recomenda-se escovação dentária com escova macia ou limpeza com gaze e aplicação tópica de digluconato de clorexidina 0,12%, especialmente em traumas com comprometimento do ligamento periodontal. Os pais devem ser enfatizados sobre a importância de procurar atendimento frente alterações. Lesões de luxação podem causar dor e pode ser necessário o uso de analgésicos como ibuprofeno e/ou acetaminofeno (paracetamol). Os cuidados gerais pós-traumáticos recomendados são discutidos em detalhes em seção específica ao final do documento.

5) Com que frequência o usuário deve ser reavaliado e qual o prognóstico?

Sugere-se avaliação clínica em 1 semana após o traumatismo, se possível. Se houver contenção, remover em 4 semanas. **Recomenda-se** monitoramento clínico entre 2 e 6 meses e 1 ano após o traumatismo. O painel sugere acompanhamento radiográfico após um ano, pela possibilidade de sequelas não identificadas clinicamente. Após, monitoramento nas consultas de manutenção. Outros acompanhamentos radiográficos são indicados somente quando os achados clínicos sugerirem patologia (exemplo: sinais de necrose pulpar e infecção).

O prognóstico é reservado, considerando a probabilidade de desenvolvimento de sequelas clínicas e radiográficas ao dente decíduo afetado e de necessidade de intervenções futuras. Potenciais sequelas ao dente decíduo traumatizado e ao sucessor permanente são discutidas na seção de recomendações gerais.

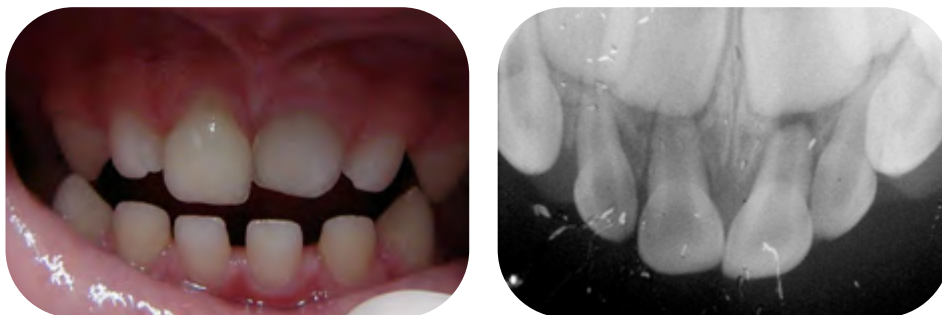
Literatura de suporte: Associação Brasileira de Odontopediatria, 2020; Day *et al.*, 2020; Goswami *et al.*, 2020.

Força do consenso: Não houve consenso unânime entre os painelistas quanto ao reposicionamento e uso de contenção ou quanto ao desgaste de dentes com luxações extrusivas apresentando interferência oclusal.

4.4 Luxação lateral em decíduo

Injúria à estruturas periodontais de suporte dentário, com deslocamento do dente para palatina/lingual, vestibular, mesial ou distal.

Figura 10 – Luxação lateral do dente 61. Aspecto clínico e radiográfico



Fonte: Profas. Marília Goettems e Vanessa Costa/NETRAD-UFPel.

Quadro 10 – Recomendações para manejo clínico de luxação lateral em decíduo

1) Qual o manejo inicial indicado na Atenção Primária à Saúde?

A decisão de tratamento depende da magnitude do deslocamento, do tempo decorrido até o atendimento, do grau de mobilidade dentária e da presença de interferência oclusal.

- Se o dente não estiver interferindo na oclusão ou houver interferência mínima, deve-se aguardar o monitoramento passivo do reposicionamento dentário natural e espontâneo.
- Se houver deslocamento severo, a extração é indicada na presença de mobilidade excessiva, devido ao risco de aspiração/ingestão do dente.
- O reposicionamento e uso de contenção flexível por 4 semanas podem ser realizados visando a manutenção do dente, quando imediatamente após o traumatismo. Porém, não há consenso entre os painelistas sobre e as diferentes opções e possíveis riscos devem ser discutidos com a família.

2) Qual a documentação por imagem recomendada?

Recomenda-se uma radiografia periapical ou oclusal com filme periapical adulto para diagnóstico e monitoramento do caso.

3) É indicada estabilização (contenção) do dente?

A contenção pode ser indicada caso seja realizado reposicionamento imediatamente, usando contenção flexível por um período de 4 semanas.

continua

conclusão

4) Quais os cuidados pós-operatórios recomendados?

Recomenda-se escovação dentária com escova macia ou limpeza com gaze e aplicação tópica de digluconato de clorexidina 0,12%, especialmente em traumas com comprometimento do ligamento periodontal. Os pais devem ser orientados sobre a importância de procurar atendimento frente alterações. As luxações podem causar dor e pode ser necessário o uso de analgésicos como ibuprofeno e/ou acetaminofeno (paracetamol). Os cuidados gerais pós-traumáticos recomendados são discutidos em detalhes em seção específica ao final do documento.

5) Com que frequência o usuário deve ser reavaliado e qual o prognóstico?

Sugere-se avaliação clínica em 1 semana após o traumatismo. Se houver contenção, remover em 4 semanas. **Recomenda-se** monitoramento clínico entre 2 e 6 meses e 1 ano após o traumatismo. O painel **sugere** acompanhamento radiográfico após um ano, pela possibilidade de sequelas não identificadas clinicamente. Após, monitoramento nas consultas de manutenção. Outros acompanhamentos radiográficos são indicados somente quando os achados clínicos sugerirem patologia (exemplo: sinais de necrose pulpar e infecção).

O prognóstico é reservado, considerando a probabilidade de desenvolvimento de sequelas clínicas e radiográficas ao dente decíduo afetado e de necessidade de intervenções futuras. Potenciais sequelas ao dente decíduo traumatizado e ao sucessor permanente são discutidas na seção de recomendações gerais.

Literatura de suporte: Goswami *et al.*, 2020; Associação Brasileira de Odontopediatria, 2020; Day *et al.*, 2020.

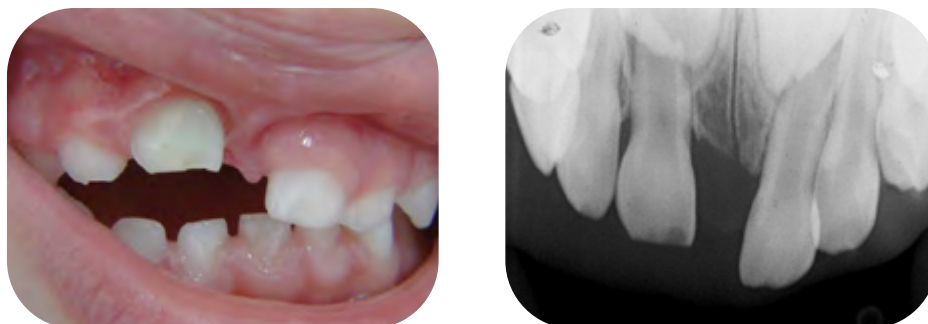Força do consenso: Não houve consenso unânime entre os painelistas sobre o reposicionamento e contenção.

Fonte: elaboração própria.

4.5 Luxação intrusiva em decíduo

Injúria à estruturas periodontais de suporte dentário, com deslocamento parcial ou total do dente para dentro do alvéolo.

Figura 11 – Luxação intrusiva do dente 51. Aspecto clínico e radiográfico



Fonte: Profas. Marília Goettems e Vanessa Costa/NETRAD-UFPeL.

Quadro 11 – Recomendações para manejo clínico de luxação intrusiva em decíduos

1) Qual o manejo inicial indicado na Atenção Primária à Saúde?

Recomenda-se a conduta conservadora frente a intrusões em dentes decíduos. Assim, deve-se aguardar o reposicionamento natural e espontâneo do dente, independente da direção de deslocamento. A melhora espontânea na posição do dente intruído geralmente ocorre dentro de 6 meses, podendo ocorrer em até 1 ano após o traumatismo.

2) Qual a documentação por imagem recomendada?

Recomenda-se uma radiografia periapical ou oclusal com filme periapical adulto para diagnóstico e monitoramento do caso.

3) É indicada estabilização (contenção) do dente?

Não há indicação de estabilização.

4) Quais os cuidados pós-operatórios recomendados?

Recomenda-se escovação dentária com escova macia ou limpeza com gaze e aplicação tópica de digluconato de clorexidina 0,12%, especialmente em traumas com comprometimento do ligamento periodontal. Os pais devem ser enfatizados sobre a importância de procurar atendimento frente alterações. As luxações podem causar dor e pode ser necessário o uso de analgésicos como ibuprofeno e/ou acetaminofeno (paracetamol). Os cuidados gerais pós-traumáticos recomendados são discutidos em detalhes em seção específica ao final do documento.

continua

conclusão

5) Com que frequência o usuário deve ser reavaliado e qual o prognóstico?

Recomenda-se monitoramento clínico 1 semana após o traumatismo, entre 2 e 6 meses e 1 ano após o traumatismo. O painel **sugere** acompanhamento radiográfico após um ano, pela possibilidade de sequelas não identificadas clinicamente. Posteriormente, monitoramento nas consultas de manutenção. Outros acompanhamentos radiográficos são indicados somente quando os achados clínicos sugerirem patologia (exemplo: sinais de necrose pulpar e infecção). Controle radiográfico é indicado próximo à erupção dos dentes permanentes sucessores (em torno dos 6 anos) para verificar sua posição e desenvolvimento. O prognóstico é reservado, considerando a probabilidade de desenvolvimento de sequelas clínicas e radiográficas ao dente decíduo afetado e de necessidade de intervenções futuras. Potenciais sequelas ao dente decíduo traumatizado e ao sucessor permanente são discutidas na seção de recomendações gerais.

Literatura de suporte: Goswami *et al.*, 2020; Associação Brasileira de Odontopediatria, 2020; Day *et al.*, 2020.

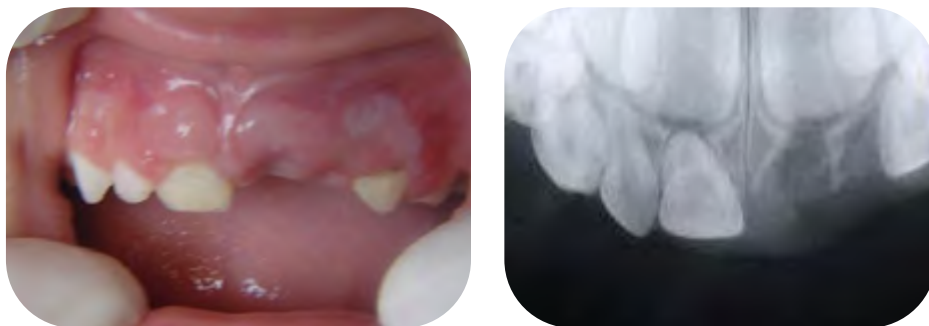Força do consenso: Força do consenso: Consenso unânime (0% do grupo absteve-se devido a potencial conflito de interesse).

Fonte: elaboração própria.

4.6 Avulsão em decíduo

Injúria à estruturas periodontais de suporte dentário, com deslocamento total do dente para fora do alvéolo.

Figura 12 – Avulsão dos dentes 61 e 62. Aspecto clínico e radiográfico



Fonte: Profas. Marília Goettems e Vanessa Costa/NETRAD-UFPel.

Quadro 12 – Recomendações para manejo clínico de avulsão em decíduo

1) Qual o manejo inicial indicado na Atenção Primária à Saúde?

Dentes decíduos avulsionados não devem ser reimplantados, uma vez que os riscos e benefícios relacionados ao reimplante não estão bem esclarecidos e o prognóstico é desfavorável. Destaca-se o potencial do reimplante causar danos adicionais ao dente permanente ou à sua erupção.

2) Qual a documentação por imagem recomendada?

Recomenda-se uma radiografia periapical ou oclusal com filme periapical adulto para diagnóstico e monitoramento do caso. Quando o dente está perdido, atentar-se para o diagnóstico diferencial com intrusão no exame radiográfico. A radiografia também irá servir como base para avaliação do dente permanente em desenvolvimento, e para determinar se o mesmo foi deslocado.

3) É indicada estabilização (contenção) do dente?

O dente decíduo avulsionado não deve ser reimplantado. Assim, não é indicada estabilização.

4) Quais os cuidados pós-operatórios recomendados?

Recomenda-se escovação dentária com escova macia ou limpeza com gaze e aplicação tópica de digluconato de clorexidina 0,12%. Os cuidados gerais pós-traumáticos recomendados são discutidos em detalhes em seção específica ao final do documento.

5) Com que frequência o usuário deve ser reavaliado e qual o prognóstico?

O acompanhamento da cicatrização, bem como monitoramento de espaço são indicados nas consultas de rotina. Controle radiográfico é indicado próximo à erupção dos dentes permanentes sucessores (em torno dos 6 anos) para verificar sua posição e desenvolvimento. O prognóstico é desfavorável, pela perda precoce do dente decíduo. Potenciais sequelas são discutidas na seção de recomendações gerais.

Literatura de suporte: Associação Brasileira de Odontopediatria, 2020; Day *et al.*, 2020; Marins-Júnior *et al.*, 2014; Holan, 2013.

Força do consenso: Força do consenso: Consenso unânime (0% do grupo absteve-se devido a potencial conflito de interesse).

Fonte: elaboração própria.

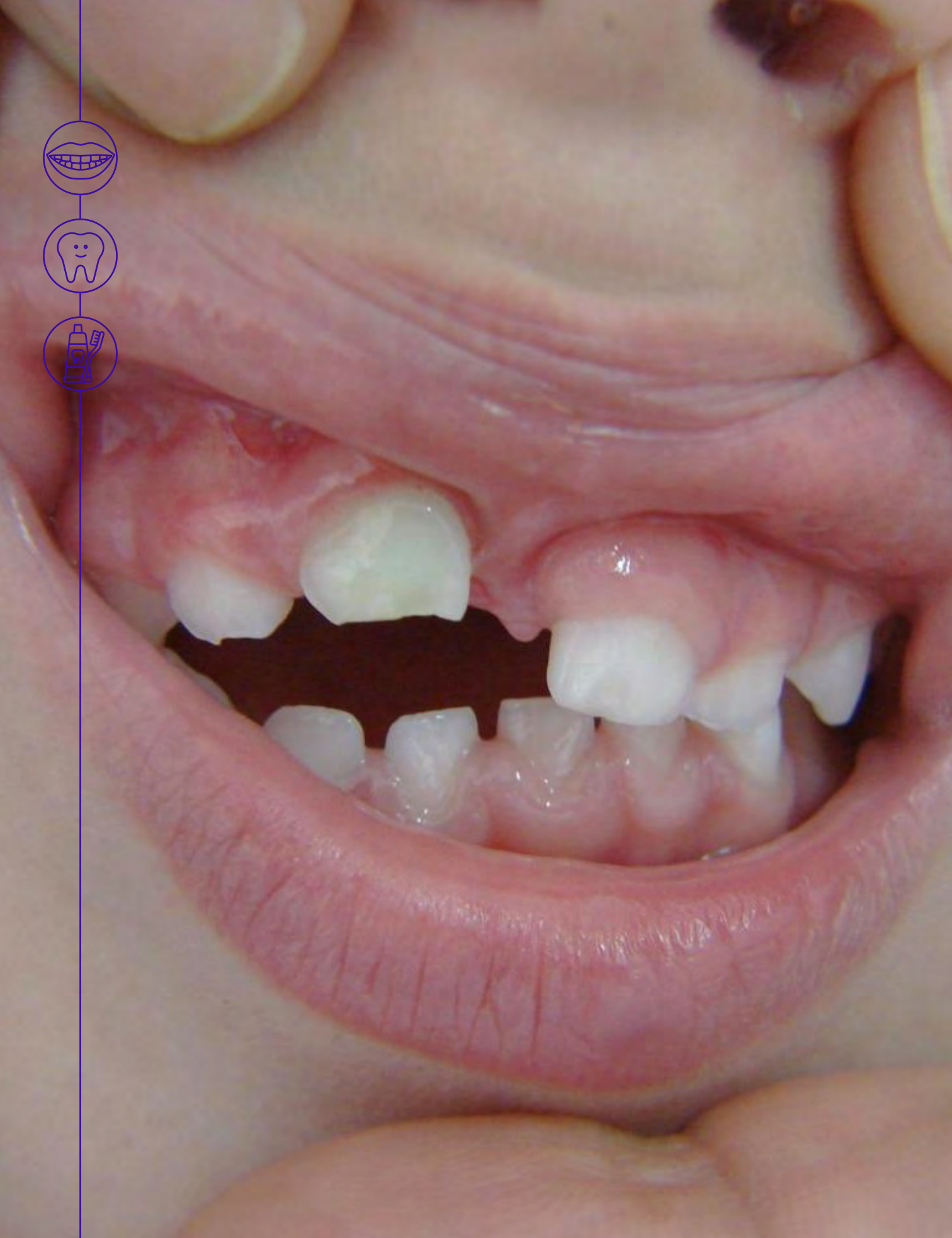5 MANEJO INICIAL DA FRATURA ALVEOLAR

A fratura alveolar consiste na perda de continuidade ou ruptura da tábua óssea vestibular ou palatina/lingual (Andreasen; Andreasen; Andreasen, 2018). Sua extensão irá determinar a conduta a ser adotada. Em algumas situações, a fratura alveolar pode ser de pequena extensão e acompanhar luxações, envolvendo apenas um dente. Nesse caso, o manejo será realizado de acordo com o tipo de traumatismo envolvido. Considera-se a necessidade de tratamento específico para fratura de parede alveolar quando 2 ou mais dentes estão envolvidos. Nessas situações, frequentemente se observa mobilidade e deslocamento do segmento com diversos dentes em movimento ao mesmo tempo e interferência oclusal. Indica-se que o usuário seja acompanhado em um serviço especializado, com conhecimento e experiência no tratamento de lesões traumáticas em crianças.

Quando há mobilidade e deslocamento do segmento, com interferência oclusal, é recomendado o reposicionamento do segmento deslocado, seguida da estabilização com contenção flexível por 4 semanas (Day *et al.*, 2020).

O usuário deve ser acompanhado clinicamente em 1 semana se possível, em 4 semanas para remoção da contenção e em 2 a 6 meses. Acompanhamento radiográfico após 4 semanas e 1 ano é recomendado para avaliar o impacto no dente decíduo e no germe do dente permanente na linha da fratura alveolar. Acompanhamento adicional aos 6 anos de idade é indicado para monitorar a erupção do dente permanente.





6 MANEJO DOS TRAUMATISMOS ALVEOLODENTÁRIOS COMBINADOS

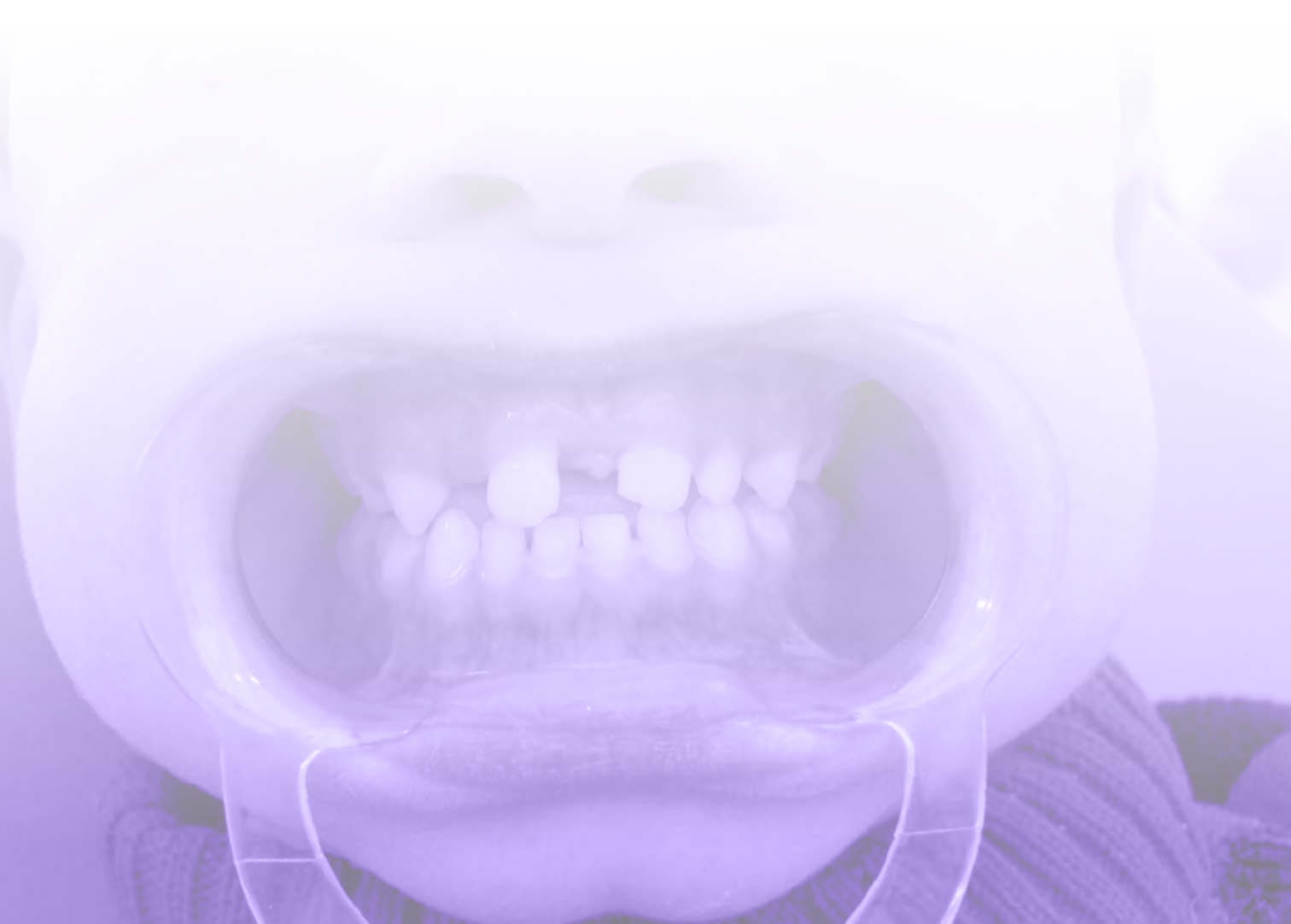O envolvimento de mais de um dente em lesões traumáticas é comum, bem como as associações de fratura dentária e injúrias ao ligamento periodontal no mesmo dente (Guedes *et al.*, 2010; Ritwi; Massey; Hagan, 2015). O traumatismo alveolodentário pode ser dividido em 9 tipos de fraturas e 6 tipos envolvendo luxações. Porém, traumas combinados, em que fraturas e luxações ocorrem simultaneamente são frequentes, causando 54 combinações que devem ser consideradas como 54 diferentes cenários (Andreasen; Lauridsen; Christensen, 2009).

Além da anamnese adequada e do exame clínico criterioso, deve-se sempre avaliar os dentes vizinhos ao trauma e, de forma cuidadosa, sinais e sintomas que possam indicar mais de um tipo de trauma no mesmo dente. O diagnóstico dessas associações pode ser prejudicado nas avaliações tardias especialmente nas lesões leves do ligamento periodontal, em decorrência do processo de cicatrização. Essa limitação no diagnóstico também pode ser identificada em crianças pequenas, especialmente nas concussões, em função da limitação cognitiva e colaboração.

Quando dentes traumatizados apresentam associações de fraturas e luxações, pode haver piora do prognóstico, e a sobrevivência da polpa pode ser limitada, exigindo um tratamento especializado (Lauridsen *et al.*, 2017a; Lauridsen *et al.*, 2017b; Lauridsen *et al.*, 2017c). Assim, o painel destaca que as estratégias de tratamento podem mudar quando múltiplos dentes são lesionados e que o tipo de traumatismo mais severo deve ser adotado para manejo e definição do acompanhamento, devendo se considerar que as combinações de injúrias podem levar a um prejuízo no prognóstico na dentição decídua.



Principalmente nos casos de associação de traumatismos, como fraturas dentárias, ósseas, lesões dos tecidos periodontais e moles, sugere-se uma ordem de procedimentos que inicialmente identifique as lesões, suas dimensões e gravidade. Controle imediatamente a dor do usuário para o reduzir o sofrimento e viabilizar os procedimentos seguintes. Na sequência, são recomendadas intervenções que favoreçam a cicatrização dos tecidos, tais como contenções, intervenções cirúrgicas, endodônticas e restauradoras. A reabilitação estética e funcional dos dentes traumatizados também é considerada importante, entretanto, necessita das condições de controle da dor e cicatrização previamente alcançadas.



7 RECOMENDAÇÕES GERAIS

7.1 Qual a documentação por imagem recomendada?

A seguir serão apresentadas recomendações gerais acerca da documentação por imagem de relevância para traumatismos alveolodentários. Recomendações de tomadas radiográficas específicas para cada tipo de traumatismo alveolodentário podem ser encontradas na seção 5.1.

A documentação por imagem é essencial para o diagnóstico e para servir como base para o acompanhamento dos traumatismos, bem como durante o monitoramento de sequelas. Entretanto, uma justificativa para a necessidade de tomada radiográfica é essencial. A requisição de tomada radiográfica é fundamental em situações em que a mesma possa influenciar positivamente o diagnóstico ou o tratamento fornecido. Tal necessidade é especialmente relevante no contexto da aplicação dessa diretriz, na APS do SUS.

Além disso, em crianças, é especialmente importante minimizar a exposição à radiação. Os riscos associados à radiação em crianças são uma preocupação, já que são substancialmente mais suscetíveis aos efeitos da exposição à radiação, para o desenvolvimento da maioria dos tipos de câncer, do que adultos. Portanto, os profissionais devem questionar a necessidade de cada radiografia que efetuem. Para as radiografias essenciais, a proteção contra radiação inclui o uso de um colar cervical para proteger a tireóide, e um avental de chumbo para a criança e para os pais ou responsáveis no caso de contenção.

A técnica preconizada é a radiografia periapical (usando filme periapical infantil ou adulto e a técnica do paralelismo) ou uma radiografia oclusal (com um filme periapical adulto). Além dessas, ocasionalmente outras tomadas podem ser indicadas. No caso da fratura alveolar, uma radiografia lateral pode fornecer informação sobre a relação entre as dentições superiores e inferiores e mostrar se o segmento está deslocado em direção vestibular. Em traumas envolvendo fraturas dentárias, apesar dos fragmentos serem frequentemente perdidos fora da boca, há um risco de que eles possam entrar nos tecidos moles, ou ser ingeridos ou aspirados. Assim, a radiografia dos tecidos moles é indicada se



houver suspeita de presença de fragmentos fraturados nos lábios, bochechas ou língua (Day *et al.*, 2020).

Além das radiografias, fotografias extra-orais e intra-orais são fortemente recomendadas para a documentação inicial da lesão traumática e durante o acompanhamento. A documentação fotográfica permite o monitoramento da cicatrização dos tecidos moles, avaliação da descoloração do dente, da reerupção de um dente intruído, e do desenvolvimento de infraoclusão e anquilose dentária.

Ainda, é relevante mencionar que radiografias, fotografias e um detalhado relato dos procedimentos realizados no prontuário do usuário podem ser importantes como registros legais, em casos de processo judicial.

7.2 Quais os cuidados pós-operatórios recomendados?

A atenção aos cuidados domiciliares necessários no tratamento das lesões é de grande importância e vai influenciar o prognóstico da cicatrização dos dentes e tecidos moles. Ainda, é essencial que os pais recebam aconselhamento adequado sobre a melhor forma de controlar os sintomas, bem como orientações sobre possíveis complicações às quais devem estar atentos.

- ✔ **Higiene Bucal:** O sucesso no processo de reparo após um trauma aos dentes e aos tecidos bucais depende de uma higiene bucal adequada. Recomenda-se a escovação dentária com escova macia ou limpeza com gaze. A aplicação tópica de digluconato de clorexidina 0,12% na área afetada com algodão ou gaze ou sob a forma de bochecho, duas vezes ao dia na primeira semana, especialmente em traumas com comprometimento do ligamento periodontal é indicada.
- ✔ **Repouso do dente:** Indica-se dieta líquida e pastosa nos primeiros dias e suspensão de hábitos de sucção nutritivos (mamadeira) e não nutritivos (chupeta), para evitar sobrecarga nos dentes e estruturas de suporte, especialmente nos primeiros 30 dias.
- ✔ **Monitoramento de sequelas:** Os pais ou responsáveis devem ser orientados sobre as possíveis complicações, como presença de dor, edema, aumento da mobilidade, alteração de cor ou fístula. Deve ser fortemente enfatizada a importância de ficarem atentos e de procurarem atendimento frente a essas alterações, visto que a detecção e manejo precoces das complicações favorece o prognóstico.

- ✓ **Tétano:** O tétano acidental pode ser prevenido através da vacinação. É importante verificar a situação vacinal da criança, além de realizar limpeza e desinfecção dos ferimentos.



Vacinar é um ato de amor! Lembrem-se que a saúde é uma responsabilidade de todos nós. Mantenham o cartão de vacinas da criança atualizado!

7.2.1 Prescrição medicamentosa

- Digluconato de clorexidina 0,12%:** a aplicação tópica é indicada para evitar o acúmulo de biofilme e resíduos e reduzir a carga bacteriana, especialmente em casos de luxações e na dificuldade da manutenção da higiene pela família após o traumatismo.
- Analgésicos:** Recomenda-se o uso de analgésicos como ibuprofeno e/ou acetaminofeno (paracetamol) quando a dor é prevista, em dose de acordo com o peso e a idade da criança. Lesões de luxação, como intrusão, luxação lateral, e fraturas radiculares, podem causar dor intensa (Day *et al.*, 2020).
- Antibioticoterapia:** Não há evidência para a utilização de antibioticoterapia sistêmica para TAD em dentes decíduos. A utilização de antibióticos fica restrita a casos específicos, devendo se limitar a traumas acompanhados por lesões de tecidos moles e intervenções cirúrgicas maiores. Além disso, o estado de saúde da criança pode justificar a cobertura antibiótica (Day *et al.*, 2020).

7.3 Quando é indicada a estabilização (contenção), qual o tipo e duração?

A contenção é indicada para fraturas alveolares, para estabilização do segmento ósseo. Ocasionalmente, pode ser necessária em casos de fraturas radiculares. Para casos de luxações laterais e extrusivas pode ser usada na presença de mobilidade após o reposicionamento, embora não houve consenso entre os painelistas quanto à esta recomendação. É indicada contenção flexível fixada aos dentes adjacentes por 4 semanas em todas as situações. A contenção flexível pode ser obtida utilizando um fio de aço de diâmetro até 0,4mm (0,016") e resina composta. (Akin; Uysal; Cehreli, 2011; Cho *et al.*, 2018).

7.4 Com que frequência o usuário deve ser reavaliado após o traumatismo e qual o provável prognóstico?

Quadro 13 – Regime de acompanhamento e provável prognóstico de cada tipo de TAD

Tipo	Prognóstico do dente afetado	1 semana	4 semanas	2-6 meses	1 ano	Consultas de rotina
Trinca de esmalte	Favorável	–	–	–	–	C
Fratura de esmalte	Favorável	–	–	–	–	C
Fratura de esmalte e dentina	Favorável	–	–	C	–	C
Fratura de esmalte, dentina e polpa	Reservado	C (S)	–	C	C + Rx	C
Fratura coronorradicular	Desfavorável	C (S)**		C**	C + Rx**	C
Fratura radicular	Reservado	C (S)**	RE	C**	C + Rx**	C
Concussão	Favorável	C (S)		C		C
Subluxação	Favorável	C (S)	–	C	–	C
Luxação extrusiva	Reservado	C (S)	RE	C	C + Rx (S)	C
Luxação lateral	Reservado	C (S)	RE	C	C + Rx (S)	C*
Luxação intrusiva	Reservado	C	–	C	C + Rx (S)	C*
Avulsão	Desfavorável	–	–	–	–	C*

Fonte: elaboração própria.

C= avaliação clínica; Rx=radiografia periapical ou oclusal; RE= remoção da espiantagem; (S)=sugerido

* = acompanhar posição e desenvolvimento dos dentes permanentes sucessores; **caso mantido o dente

O prognóstico relacionado aos tipos de traumatismo foi classificado em “favorável”, “reservado” e “desfavorável”, com base em estudos de acompanhamento de sequelas clínicas e radiográficas aos dentes decíduos traumatizados (Costa *et al.*, 2016; Lauridsen, 2017a; Lauridsen, 2017b; Lauridsen, 2017c; Gowami *et al.*, 2020). Foram classificados como apresentando prognóstico desfavorável a avulsão e a fratura coronorradicular, por estarem relacionados com a perda dentária, o pior prognóstico possível para o dente decíduo traumatizado. O prognóstico reservado foi utilizado para classificar tipos de traumatismos que apresentaram maior frequência de sequelas clínicas e radiográficas de acordo com os estudos mencionados.

Um protocolo ideal de acompanhamento busca selecionar pontos no tempo em que a probabilidade de diagnosticar sequelas seja o mais efetivo. O regime de acompanhamento descrito no **Quadro 13** foi discutido pelo painel levando em consideração além do prognóstico, os custos envolvidos e a conveniência para o usuário e para o serviço. Assim, algumas alterações foram propostas com relação às diretrizes avaliadas.

O acompanhamento de 1 semana é sugerido em alguns tipos de traumatismos para monitoramento e reforço das orientações, devendo-se levar em consideração as possibilidades do serviço e da família quanto a esse retorno.

O retorno de 2 a 6 meses foi uma adaptação sugerida pelo painel, enfatizando a importância de um acompanhamento em torno desse período para detecção de sequelas e visando facilitar o retorno para a equipe de Saúde Bucal de acordo com as especificidades do contexto em que será implementada a diretriz. Considerando-se o prognóstico do tipo de traumatismo, foram sugeridas radiografias 1 ano após o trauma.

Destaca-se que todos os traumatismos devem ser acompanhados nas consultas de rotina dos usuários. Para traumatismos mais graves, com maior probabilidade de gerar sequelas aos sucessores, e para traumas envolvendo intrusão e avulsão, avaliação na época de erupção do sucessor é indicada.

7.5 Quais os potenciais desfechos desfavoráveis para cada tipo de traumatismo?

Quadro 14 – Potenciais desfechos desfavoráveis gerais e específicos de cada tipo de TAD

Tipo	Potenciais desfechos desfavoráveis	
	Específicos	Gerais
Trinca de esmalte	–	<ul style="list-style-type: none"> • Sintomatologia • Descoloração da coroa • Sinais de necrose pulpar e infecção, como: <ol style="list-style-type: none"> a) fístula, hiperplasia gengival, abscesso ou mobilidade aumentada b) descoloração cinza escura persistente com um ou mais sinais de infecção c) sinais radiográficos de necrose pulpar e infecção, incluindo reabsorção inflamatória • Problemas na cicatrização periodontal • Interrupção do desenvolvimento radicular em dentes com rizogênese incompleta • Perda do dente • Impacto no desenvolvimento do sucessor permanente. <p>Outros prognósticos que devem ser observados e registrados:</p> <ul style="list-style-type: none"> • Impacto na qualidade de vida (responsáveis afastados do trabalho, faltas na escola, esporte) • Trauma relacionado a ansiedade ao tratamento odontológico • Número de consultas
Fratura de esmalte	<ul style="list-style-type: none"> • Restauração insatisfatória • Perda da restauração 	
Fratura de esmalte e dentina sem envolvimento pulpar		
Fratura de esmalte e dentina com envolvimento pulpar		
Fratura coronoradicular	Se restaurada: <ul style="list-style-type: none"> • Restauração insatisfatória • Perda da restauração 	
Fratura radicular	<ul style="list-style-type: none"> • Sem melhora no posicionamento do fragmento fraturado 	
Concussão	–	
Subluxação	–	
Luxação extrusiva	<ul style="list-style-type: none"> • Sem melhora na posição do dente 	
Luxação lateral	<ul style="list-style-type: none"> • Sem melhora na posição do dente • Anquilose 	
Luxação intrusiva	<ul style="list-style-type: none"> • Anquilose 	
Avulsão	<ul style="list-style-type: none"> • Perda de espaço, alteração na fala, desenvolvimento de hábitos deletérios 	

Fonte: elaboração própria.

É fundamental que o cirurgião-dentista esteja ciente e atento aos potenciais desfechos desfavoráveis dos traumatismos dentários, tanto para orientar pais e responsáveis sobre possíveis sinais e sintomas, quanto para o monitoramento e acompanhamento clínico. O **Quadro 14** sumariza os potenciais desfechos desfavoráveis gerais e específicos aos tipos de traumatismos, além de outros prognósticos de relevância que devem ser observados e registrados pelo cirurgião-dentista durante o acompanhamento de crianças com dentes decíduos traumatizados.

Os desfechos desfavoráveis comuns ao trauma incluem presença de dor; alteração de cor da coroa; necrose pulpar e infecção; e problemas na cicatrização periodontal. Ainda, outros prognósticos que devem ser observados e registrados, listados no conjunto de prognósticos principais (*Core Outcome Set – COS*) desenvolvidos por Kenny *et al.* 2018 para as lesões traumáticas foram incluídos.

A presença de mobilidade dentária, a cor alterada, a sensibilidade à pressão manual, e a posição ou deslocamento dos dentes devem ser registrados em cada consulta de acompanhamento (Day *et al.*, 2020). Os testes de sensibilidade pulpar não são confiáveis em dentes decíduos e, portanto, não são recomendados. Com relação à alteração de cor, essa é uma complicação comum após luxações (Day *et al.*, 2020) e pode estar presente em um dente com condição pulpar normal ou estar associada com reações histopatológicas como obliteração pulpar, necrose e reabsorção radicular patológica (Holan, 2004). Assim, a menos que exista sinais clínicos ou radiográficos de infecção do sistema de canais radiculares, o tratamento endodôntico não é indicado (Goettems *et al.*, 2020; Holan, 2004)

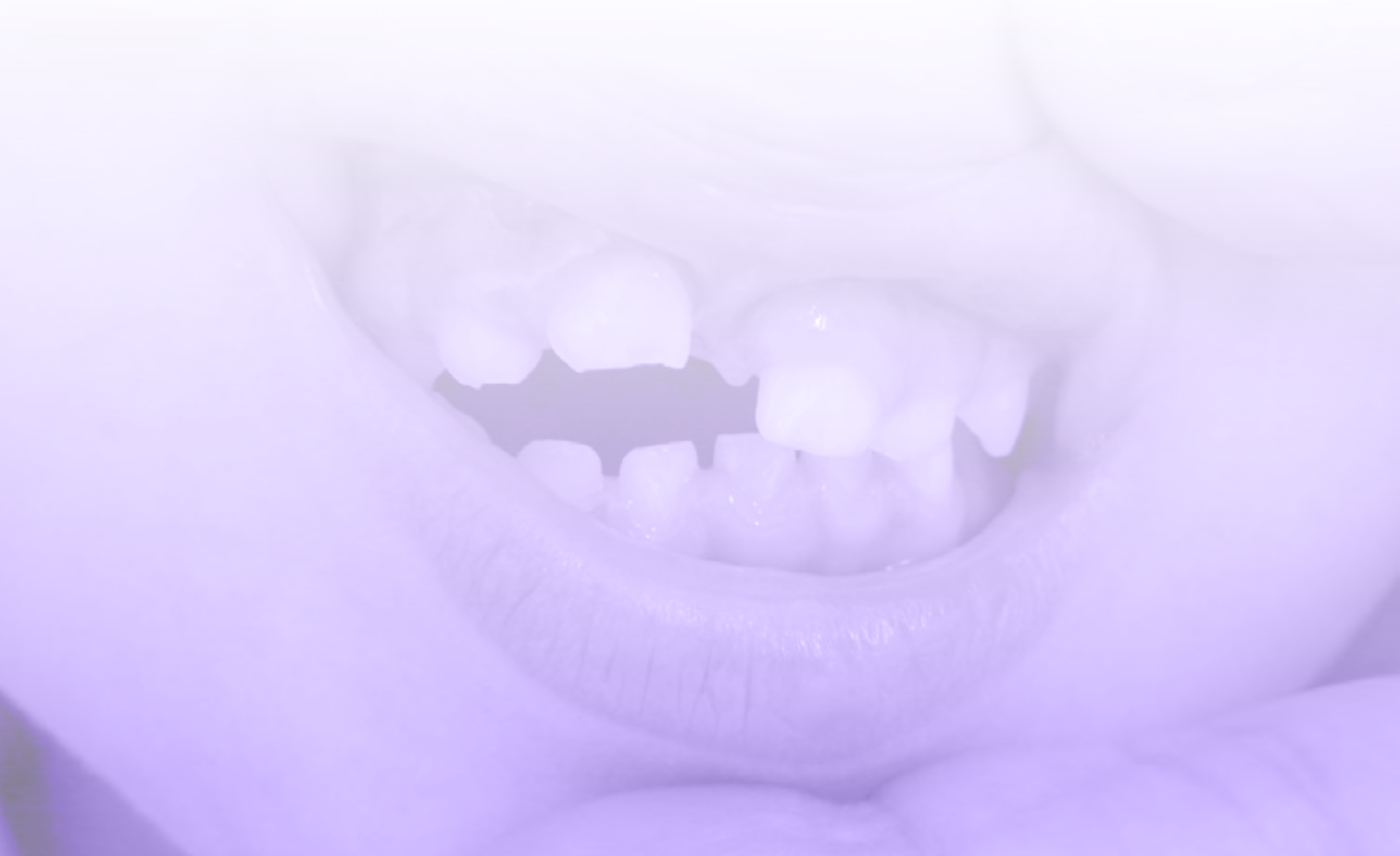Casos de traumatismos dentários que evoluam para necrose pulpar e infecção podem apresentar fístula, hiperplasia gengival, abscesso ou mobilidade aumentada, descoloração cinza escura persistente da coroa com sinais de infecção, e sinais radiográficos de necrose, incluindo reabsorção inflamatória. Nesses casos, é necessário o tratamento, direcionado ao problema identificado, que pode envolver pulpectomia ou extração.

7.6 Quais potenciais sequelas aos sucessores permanentes?

Existe uma relação muito próxima entre o ápice do dente decíduo e o germe do dente permanente subjacente. Assim, impactos aos incisivos decíduos podem causar sequelas ao permanente sucessor. A idade da criança, o estágio de formação da coroa/raiz, a força do impacto e o tipo de traumatismo são os fatores que irão influenciar na ocorrência de distúrbios do desenvolvimento ao dente permanente (Flores *et al.*, 2019; Lenzi *et al.*, 2015). Até os 2 anos, as consequências tendem a afetar

o desenvolvimento da coroa e, em crianças a partir de 4 anos, impactos severos aos dentes decíduos irão mais provavelmente afetar a raiz do dente permanente em desenvolvimento. Os traumatismos aos tecidos de sustentação, notadamente a luxação intrusiva e a avulsão, podem causar impacto negativo no desenvolvimento e/ou erupção do dente permanente sucessor (Day *et al.*, 2020). Assim, quando houver preocupações clínicas de provável prognóstico desfavorável, acompanhamento clínico e radiográfico na época de erupção do dente permanente é indicado.

As potenciais sequelas ao dente permanente podem incluir danos à porção coronária, à porção radicular ou ao germe: hipomineralizações (descoloração branca ou amarelo-amarronzada do esmalte); hipoplasias; dilacerações coronárias; duplicação radicular; angulações radiculares/dilaceração da raiz; interrupção na formação radicular; má formação semelhante à odontoma; sequestro do germe permanente; alterações na erupção (Andreasen *et al.*, 2018). Tais potenciais sequelas devem ser sempre informadas aos pais e/ou responsáveis pela criança. É muito importante documentar que os pais foram informados sobre as possíveis complicações no desenvolvimento dos dentes permanentes, principalmente após intrusão, avulsão e fraturas alveolares.



REFERÊNCIAS

- ANDERSSON, L. Epidemiology of Traumatic Dental Injuries, **Journal of Endodontics**, v. 39, p. 2-5, Mar 2013.
- ANDERSON, M. *et al.* **Building the economic case for primary health care: a scoping review.** WHO Technical Series on Primary Health Care. ORGANIZATION, W. H.: World Health Organization, 2018.
- ANDREASEN, J. O.; ANDREASEN, F. M.; ANDERSSON, L., (ed.). **Textbook and color atlas of traumatic injuries to the teeth.** Hoboken, NJ: Wiley Blackwell, 2018.
- ANDREASEN, J. O.; LAURIDSEN, E.; CHRISTENSEN, S. S. Development of an interactive Dental Trauma Guide. **Pediatric Dentistry Journal**, v. 31, n. 2, p. 133-136, 2009.
- ANDREASEN, J. O. *et al.* Dental Trauma Guide: a source of evidencebased treatment guidelines for dental trauma. **Dental Traumatology**, v. 28, n. 5, p. 345-350, 2012.
- AKIN, A.; UYSAL, S.; CEHRELI, Z. C. Segmental alveolar process fracture involving primary incisors: treatment and 24-month follow up. **Dental Traumatology**, v. 27, n. 1, p. 63-66, 2011.
- ASSOCIACAO BRASILEIRA DE ODONTOPEDIATRIA. **Lesões traumáticas em dentes decíduos e permanentes.** In.: ASSOCIACAO BRASILEIRA DE ODONTOPEDIATRIA. Diretrizes para pergunta da procedimentos clinicos em odontopediatria. Rio de Janeiro: Santos: ABOPED, 2020. p. 153-165.
- BRASIL. Ministério da Saúde. Secretaria de Atenção a Saúde. Departamento de Ações Programáticas Estratégicas. **Política Nacional de Atenção Integral à Saúde da Criança: orientações para implementação.** Brasília, DF: MS, 2018.
- BRASIL. Ministério da Saúde. Secretaria de Ciência, Tecnologia e Insumos Estratégicos. Departamento de Ciência e Tecnologia. **Diretrizes metodológicas: ferramentas para adaptação de diretrizes clínicas.** Brasília, DF: MS, 2016.
- BRASIL. Ministério da Saúde. Secretaria de Ciência, Tecnologia e Insumos Estratégicos. Departamento de Ciência e Tecnologia. **Diretrizes metodológicas: ferramentas para adaptação de diretrizes clínicas.** Brasília, DF: MS, 2014.
- BROUWERS, M. C. *et al.* advancing guideline development, reporting and evaluation in health care. **Cmaj**, v. 182, n. 18, p. E839-E842, 2010.
- CHO, W. C. *et al.* A retrospective study of traumatic dental injuries in primary dentition: treatment outcomes of splinting. **Acta Odontologica Scandinavica**, v. 76, p. 253-256, 2018.
- CORREA-FARIA, P. *et al.* Influence of clinical and socioeconomic indicators on dental trauma in preschool children **Brazilian Oral Research**, v. 29, p. 1-7, 2015.
- COSTA, V. P. *et al.* Clinical and radiographic sequelae to primary teeth affected by dental trauma: a 9-year retrospective study. **Brazilian Oral Research**, v. 30, n. 1, p. 1-9, 2016.
- DAY, P. *et al.* International Association of Dental Traumatology guidelines for the management of traumatic dental injuries: 3. Injuries in the primary dentition. **Dental Traumatology**, v. 36, n. 4, p. 343-359, 2020.
- FAGGION, C. M.; TU, Y. K. Evidence-based dentistry: a model for clinical practice. **Journal of Dental Education**, v. 71, n. 6, p. 825-831, Jun 2007.
- FELDENS, C. A. *et al.* Exploring factors associated with traumatic dental injuries in preschool children: a Poisson regression analysis **Dental Traumatology**, v. 26, n. 2., p. 143-148, Abr. 2010.
- FLORES, M. T. Traumatic injuries in the primary dentition. **Dental Traumatology**, v. 18, n. 6, p. 287-98, 2002.

- FLORES, M. T.; ONETTO, J. E. How does orofacial trauma in children affect the developing dentition? Longterm treatment and associated complications. **Dental Traumatology**, v. 35, n. 6, p. 312-323, 2019.
- GOETTEMES, M. L. *et al.* Incidence and prognosis of crown discoloration in traumatized primary teeth: a retrospective cohort study. **Dental Traumatology**, v. 36, n. 4, p. 393-399, 2020.
- GOSWAMI, M. *et al.* Outcomes of luxation injuries to primary teeth-a systematic review. **Journal of Oral Biology and Craniofacial Research**, v. 10, n. 2, p. 227-232, Apr./Jun 2020.
- GUEDES, O. A. *et al.* Estudo retrospectivo das lesões dentárias traumáticas em um serviço de urgência odontológica brasileiro. **Revista Brasileira de Odontologia**, v. 21, n. 2, p. 153-157, 2010.
- GUNGOR, H. C. Management of crown-related fractures in children: an update review. **Dental Traumatology**, v. 30, p. 88-99, 2014.
- HOLAN, G. Replantation of avulsed primary incisors: a critical review of a controversial treatment. **Dental Traumatology**, v. 29, n. 3, p. 178-184, 2013.
- HOLAN, G. Development of clinical and radiographic signs associated with dark discolored primary incisors following traumatic injuries: a prospective controlled study. **Dental Traumatology**, v. 20, n. 5, p. 276-287, 2004.
- KENNY, K. P. *et al.* What are the important outcomes in traumatic dental injuries? an international approach to the development of a core outcome set. **Dental Traumatology**, v. 34, n. 1, p. 4-11, 2018.
- LAURIDSEN, E. *et al.* The risk of healing complications in primary teeth with concussion or subluxation injury - a retrospective cohort study. **Dental Traumatology**, v. 33, n. 5, p. 337-346, 2017a.
- LAURIDSEN, E. *et al.* The risk of healing complications in primary teeth with extrusive or lateral luxation – a retrospective cohort study. **Dental Traumatology**, v. 33, n. 4, p. 307-316, 2017b
- LAURIDSEN, E. *et al.* The risk of healing complications in primary teeth with intrusive luxation: a retrospective cohort study. **Dental Traumatology**, v. 33, n. 5, p. 329-336, 2017c.
- LENZI, M.M. *et al.* Does trauma in the primary dentition cause sequelae in permanent successors? A systematic review. **Dental Traumatology**, v. 31, p. 79-88, 2015.
- MARTINS-JUNIOR, P. A. Replantation of avulsed primary teeth: a systematic review. **International Journal of Paediatric Dentistry**, v. 24, n. 2, p. 77-83, 2014.
- PETTI, S.; GLENDOR, U.; ANDERSSON, L. World traumatic dental injury prevalence and incidence, a metaanalysis-one billion living people have had traumatic dental injuries. **Dental Traumatology**, v. 34, n. 2, p. 71-86, 2018.
- RITWIK, P. *et al.* Epidemiology and outcomes of dental trauma cases from an urban pediatric emergency department. **Dental Traumatology**, v. 31, n. 2, p. 97-102, 2015.
- STARFIELD, B. **Atenção primária: equilíbrio entre necessidades de saúde, serviços e tecnologia.** Brasília, DF: UNESCO; Ministério da Saúde, 2002.
- SUTHERLAND, S. E. The building blocks of evidence-based dentistry. **Journal of the Canadian Dental Association**, v. 66, n. 5, p. 241-244, May 2000.
- THE ADAPT Collaboration. **The ADAPTE Process: Resource Toolkit for Guideline Adaptation.** Version 2.0. Disponível em <http://www.g-i-n.net>.
- WENDT, F. P. *et al.* Traumatic dental injuries in primary dentition: epidemiological study among preschool children in South Brazil. **Dental Traumatology**, v. 26, n. 2, p. 168-173, 2010.

APÊNDICE

Tabela 1 – Estratégia de busca na base Medline/Pubmed utilizada pelo comitê organizador para a busca de diretrizes e revisões sistemáticas sobre tratamento de Traumatismos Alveolodentários na dentição decídua (28/07/2020)

Tipo de estudo	Estratégia de Busca	N
<i>Guideline</i>	<p>Trauma: (((((((((((((((((((((((("Tooth Injuries"[Mesh]) OR ("tooth injuries"[Text Word])) OR ("teeth injuries"[Text Word])) OR ("tooth injury"[Text Word])) OR ("teeth injury"[Text Word])) OR ("Tooth Avulsion"[Mesh]) OR ("tooth avulsion"[Text Word])) OR ("tooth avulsions"[Text Word])) OR ("avulsed tooth"[Text Word])) OR ("tooth Dislocation"[Text Word])) OR ("tooth dislocations"[Text Word])) OR ("tooth luxation"[Text Word])) OR ("tooth luxations"[Text Word])) OR ("Tooth Fractures"[Mesh]) OR ("tooth fractures"[Text Word])) OR ("tooth fracture"[Text Word])) OR ("lateral luxation"[Text Word])) OR ("lateral luxations"[Text Word])) OR ("intruded tooth"[Text Word])) OR ("intruded teeth"[Text Word])) OR ("dental trauma"[Text Word])) OR ("traumatic dental"[Text Word])) OR ("root fracture"[Text Word])) OR ("root fractures"[Text Word]))</p> <p>Dentição decídua: (("Tooth, Deciduous"[Mesh]) OR ("deciduous teeth"[Text Word])) OR ("primary tooth"[Text Word])) OR ("primary teeth"[Text Word])) OR ("primary dentition"[Text Word])) OR ("deciduous dentition"[Text Word])) OR ("primary dentitions"[Text Word])) OR ("deciduous dentitions"[Text Word])) OR ("baby teeth"[Text Word])) OR ("baby tooth"[Text Word])) OR ("milk teeth"[Text Word])) OR ("milk tooth"[Text Word])) OR ("deciduous tooth"[Text Word]))</p> <p>Diretrizes: (((("Guideline" [Publication Type]) OR ("Practice Guideline" [Publication Type])) OR ("standard*" [Title])) OR ("recommendation*" [Title])) OR ("guideline*" [Title]))</p>	17

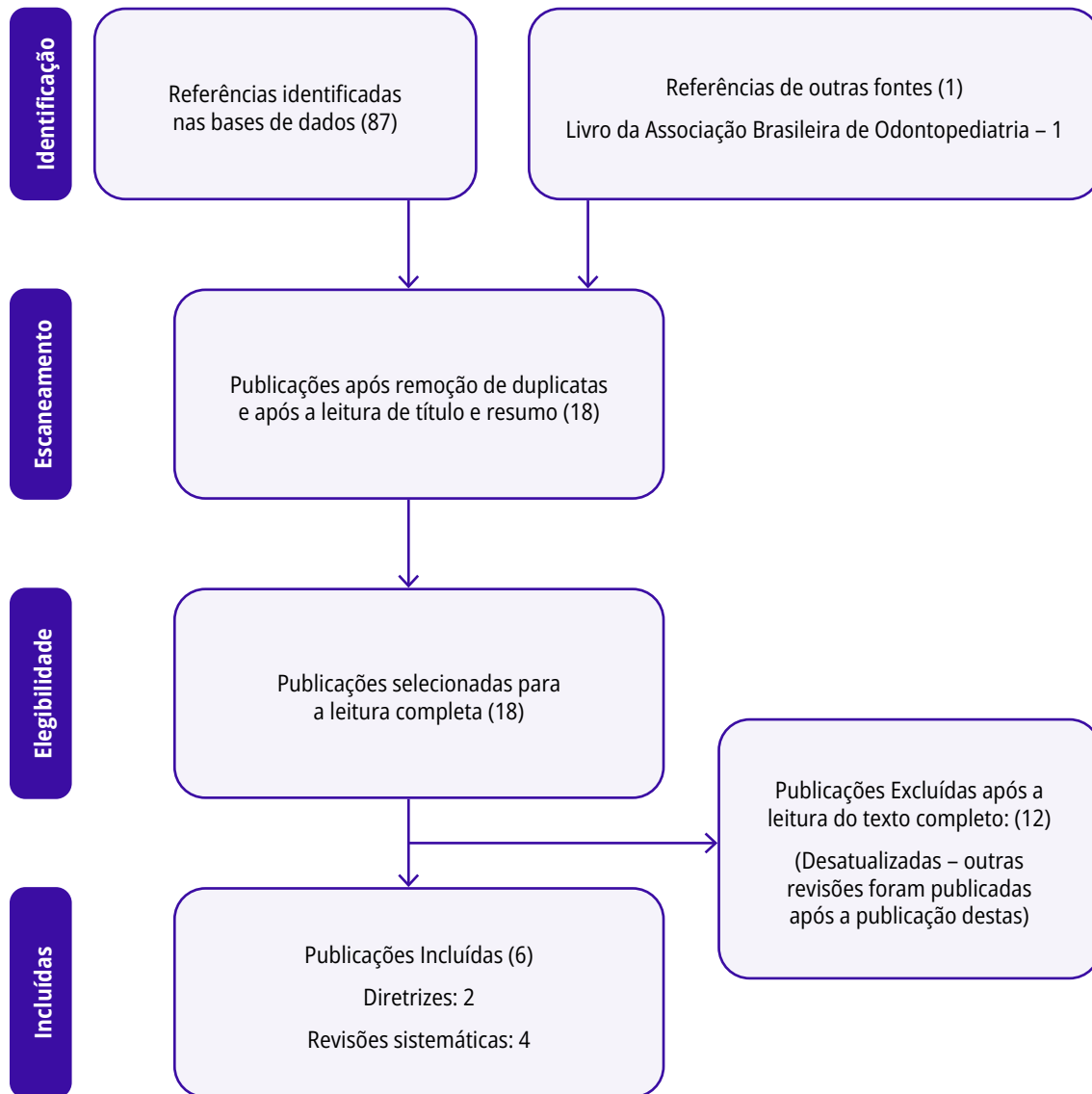
continua

conclusão

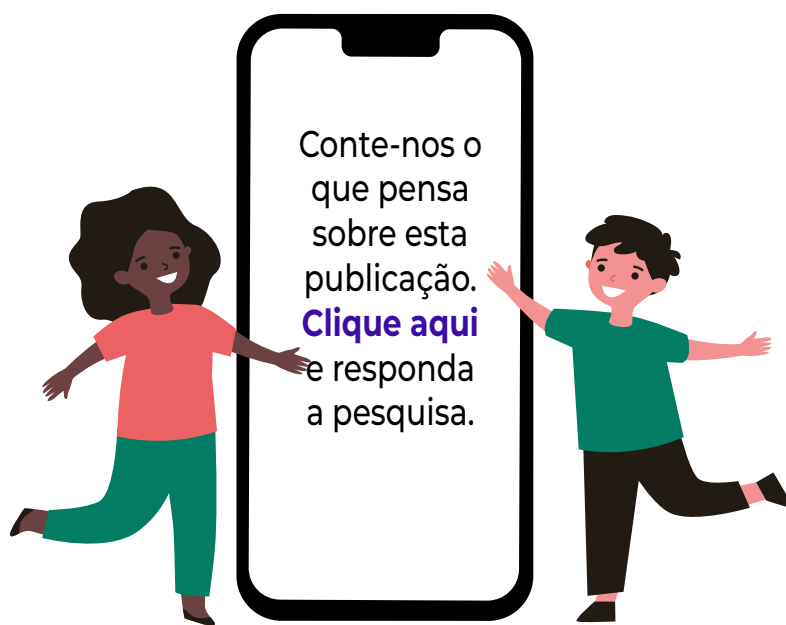Tipo de estudo	Estratégia de Busca	N
Revisão	<p>Trauma: (((((((((((((((((((((((("Tooth Injuries"[Mesh]) OR ("tooth injuries"[Text Word])) OR ("teeth injuries"[Text Word])) OR ("tooth injury"[Text Word])) OR ("teeth injury"[Text Word])) OR ("Tooth Avulsion"[Mesh])) OR ("tooth avulsion"[Text Word])) OR ("tooth avulsions"[Text Word])) OR ("avulsed tooth"[Text Word])) OR ("tooth Dislocation"[Text Word])) OR ("tooth dislocations"[Text Word])) OR ("tooth luxation"[Text Word])) OR ("tooth luxations"[Text Word])) OR ("Tooth Fractures"[Mesh])) OR ("tooth fractures"[Text Word])) OR ("tooth fracture"[Text Word])) OR ("lateral luxation"[Text Word])) OR ("lateral luxations"[Text Word])) OR ("intruded tooth"[Text Word])) OR ("intruded teeth"[Text Word])) OR ("dental trauma"[Text Word])) OR ("traumatic dental"[Text Word])) OR ("root fracture"[Text Word])) OR ("root fractures"[Text Word]))</p> <p>Dentição decídua: ("Tooth, Deciduous"[Mesh]) OR ("deciduous teeth"[Text Word])) OR ("primary tooth"[Text Word])) OR ("primary teeth"[Text Word])) OR ("primary dentition"[Text Word])) OR ("deciduous dentition"[Text Word])) OR ("primary dentitions"[Text Word])) OR ("deciduous dentitions"[Text Word])) OR ("baby teeth"[Text Word])) OR ("baby tooth"[Text Word])) OR ("milk teeth"[Text Word])) OR ("milk tooth"[Text Word])) OR ("deciduous tooth"[Text Word]))</p> <p>Revisão: ("Systematic Review" [Publication Type]) OR ("Review" [Publication Type]) OR ("review"[Text Word]) OR ("systematic review"[Text Word])</p>	70

Fonte: elaboração própria.

Figura 1 – Fluxograma da busca por documentos



Fonte: elaboração própria.



Conte-nos o
que pensa
sobre esta
publicação.
Clique aqui
e responda
a pesquisa.

DISQUE SAÚDE **136**

Biblioteca Virtual em Saúde do Ministério da Saúde
bvsms.saude.gov.br



MINISTÉRIO DA
SAÚDE

**Governo
Federal**